

Федеральное государственное бюджетное образовательное учреждение Высшего образования «Первый Санкт-Петербургский государственный медицинский университет имени академика И.П. Павлова» Минздрава РФ  
(ФГБОУ ВО ПСПбГМУ им. академика И.П. Павлова Минздрава России)

---

Кафедра неврологии и мануальной медицины факультета  
последипломного образования

Т.В. Лалаян

В.В. Андреев

Е.Р. Баранцевич

***ВВЕДЕНИЕ В ПРАКТИЧЕСКУЮ ВЕРТЕБРОНЕВРОЛОГИЮ***

*Учебное пособие для врачей*

Санкт-Петербург  
РИЦ ПСПбГМУ

2018 год

**Авторы:**

**Лалаян Т.В.** – доцент кафедры неврологии и мануальной медицины ФПО  
ФГБОУ ВО ПСПб

Андреев В.В. - доцент кафедры неврологии и мануальной медицины ФПО  
ФГБОУ ВО ПСПб

Баранцевич Е.Р.- заведующий кафедрой неврологии и мануальной медицины  
ФПО

Рецензент: Академик РАМН, заслуженный деятель науки Российской Федерации, доктор медицинских наук, профессор, заведующий кафедрой неврологии ПСПбГМУ им. акад. И.П. Павлова, А.А. Скоромец

Утверждено на заседании ЦМК по терапии ПСПбГМУ № 103 от 10 декабря 2016  
года

**Лалаян Т.В. , Андреев В.В., Баранцевич Е.Р.**

***Введение в практическую вертеброневрологию.*** Учебное пособие для врачей

В учебном пособии рассматриваются наиболее значимые аспекты дегенеративно-дистрофических изменений позвоночника и влияние этих изменений на структуры спинного мозга и спинномозговых корешков, сегментарных мышц позвоночных двигательных сегментов. Авторы акцентирует внимание на изменениях, которые рассматриваются вертеброневрологами. Медицинское направление, которое уделяет наибольшее внимание подобным изменениям, имеет значительные исторические предпосылки. На сегодняшний день сформировались основные понятия и термины. основополагающими специальностями являются неврология, нейрохирургия, ортопедия, ревматология. Объектом и предметом изучения являются костные структуры позвоночника, артериальные приводы кровоснабжения спинного мозга и его сегментарного аппарата, поперечно-полосатые скелетные мышцы. В учебном пособии представлена Международная классификация поражения отдельных нервов, нервных корешков, сплетений и осевого скелета. Подробно изложены варианты формулировки клинического диагноза при выявлении дегенеративно-дистрофических изменений.

Учебное пособие для врачей ориентировано на категорию врачей практического здравоохранения: остеопатов, мануальных терапевтов, неврологов, нейрохирургов, травматологов-ортопедов, клинических ординаторов и врачей-интернов, а также студентов медицинских вузов.

## СПИСОК СОКРАЩЕНИЙ

БМУ – болезненное мышечное уплотнение

ВАШ – визуальная аналоговая шкала

КПНЗ – клинические проявления нейроортопедических заболеваний

КТ – компьютерная томография

МАИБ – международная ассоциация по изучению боли

МРТ – магнитно-резонансная томография

МФБС – миофасциальный болевой синдром

НПВП – нестероидные противовоспалительные препараты

ПДС – позвоночный двигательный сегмент

ПИР – постизометрическая релаксация

СПВП – стероидные противовоспалительные препараты

ТТ - триггерные точки

ФБ – физиологическая боль

ЦНС – центральная нервная система

ЦОГ - циклооксигеназа

ЭНМГ - электронейромиография

*Посвящается 10-ти летию со дня  
образования кафедры неврологии  
и мануальной медицины  
Факультета последипломного образования  
ПСПбГМУ им. акад. И.П. Павлова*

## **ПРЕДИСЛОВИЕ**

В настоящее время из всех заболеваний опорно-двигательного аппарата вертебро-неврологические поражения представляет одну из наиболее значимых проблем. В современных условиях жизни человека произошли существенные изменения, которые повлияли на различные сферы жизнедеятельности. Важнейшими особенностями происходящих изменений является урбанизация, низкая двигательная активность, изменение режима и качества питания. Не менее важным является неуклонное старение населения в развитых странах мира, а дегенеративно-дистрофические изменения позвоночника (остеохондроз) получили широкое распространение – встречаемость достигает от 60 до 70 % жителей Земного шара. Существенным обстоятельством является то, что в изменившихся условиях за несколько десятилетий, дорсопатии также приобрели другие качества. Имеется большая частота встречаемости у людей в социально активном возрасте, длительность значительно превышает ранее изученные состояния. У большинства пациентов данная группа заболеваний протекает с более выраженными клинико-неврологическими или нейро-ортопедическими синдромами, а в большинстве случаев рецидивы возникают через короткий промежуток ремиссии. Произошедшие изменения определили сложность не только в диагностике, но и лечении. Как следствие требуется значительные экономические расходы для экономики развитых государств. По данным литературы, известно, что из 100 больных, впервые обратившихся за медицинской помощью по причине заболеванием позвоночника, пятая часть направляется для лечения в стационар, от 30% до 40% из них нуждаются в длительном лечении амбулаторно (более 14 дней), причем до 10% необходимо оперативное лечение с последующей дорогостоящей реабилитацией.

Практикующим врачам достаточно хорошо известны симптомы, которые возникают в результате поражения межпозвоночных дисков различной локализации. Прежде всего обращается внимание на вовлечение межпозвоночных дисков пояснично-крестцовой локализации. Зарубежные источники научных знаний по этой проблеме указывают, что проявления подобного рода относят к «синдром, или болезнь, межпозвоночного диска». Оте-

чественные ученые - как «неврологические проявления остеохондроза позвоночника». Структурные и нозологические принципы, предполагающие первичные дегенеративно-дистрофические изменения в межпозвоночном диске, определили создание многочисленных классификаций, зачастую противоречащих друг другу и трудных для практического применения.

В качестве непосредственной причины появления вертеброгенного болевого синдрома указывают возникающее раздражением окончаний синувентрального нерва или компрессией корешков спинного мозга. На практике у пациентов соответственно выделяются ирритативные рефлекторные, болевые и компрессионные корешковые синдромы. Преобладающая в нашей стране концепция первичности структурных изменений позвоночника, в первую очередь это касается роли остеохондроза позвоночника, в современных условиях дополнена сведениями о функциональной патологии позвоночника, заключающейся в признании ведущей роли функциональных изменений и являющихся первичными.

Кроме этих данных, необходимо отметить, что в последнее время появились новые аспекты патогенеза, диагностики, лечения и реабилитации указанных заболеваний. Многими авторами они отражены в многочисленных руководствах и учебниках, остеохондроз позвоночника рассматривают не как патологический процесс, а как завершившуюся сано-генетическую реакцию осевого скелета, создающую условия ограничения подвижности и выключение пораженного двигательного сегмента из движения.

Несмотря на достигнутые успехи в изучении механизмов патоморфологии и патогенеза, разработка эффективных методик лечения заболеваний опорно-двигательного аппарата остаются актуальными задачами современной медицины. За последние годы в медицинской практике появились многочисленные современные и безопасные лекарственные препараты разных групп, электрических, магнитных, лазерных устройств, которые парадоксально привели к возникновению новых проблем и побочных эффектов в человеческой популяции в целом. В западных странах широкое распространение получила «мануальная медицина», которая зачастую является более эффективной в сравнении с другими методами лечения. Методика практически не имеет противопоказаний, исключением являются переломы костей в остром периоде и онкологические заболевания с метастазированием. Терминологически «мануальная медицина» включает два взаимосвязанных раздела: мануальную диагностику и мануальную терапию. Первая направлена на оценку подвижности относительно физиологической нормальной функции любого сустава человеческого тела, а мануальная терапия – на устранение выявленного при мануальной диагностики дис-

функции.

## ВВЕДЕНИЕ

С давних времен у многих народов и этнических групп при появлении болей в спине применяли хождение по ней, что сопровождалось хрустом и приносило значимое облегчение. Вместе с тем, более распространенными и эффективными были другие методики: массаж, иммобилизация, повязки и тепло. Ручные пособия при вывихах, растяжениях, перегрузках и других нарушениях послужили основой "костоправного дела". Воздействие на спину мануальными приемами назывались "рахитотерапией", одним из основоположников медицины Гиппократом уже в V веке до н.э. С помощью этих методов успешно удавалось излечить от заболеваний позвоночника и внутренних органов. Влияние стиля и приемов, применяемых Гиппократом, направленность его взглядов на заболевания опорно-двигательного аппарата прослеживается во многих подходах к этой патологии у Авиценны. Он продолжает практиковать приемы своих древних учителей-предков, совершенствует их и предлагает много новых техник и приемов. Исторические сведения указывают, что в эпоху Возрождения репозициями позвонков занимался выдающийся французский хирург Амбруаз Паре. Он уделял большое внимание дислокациям и диспозициям позвонков после травм, а самая распространенная патология на тот период времени - вертебралгия при статических нагрузках у сборщиков винограда. Последующий период развития медицины, посвященный этой проблеме, уделяется значительно меньше внимания подобным заболеваниям и методам мануального лечения. В медицинской литературе прослеживается пробел до конца XIX века. Со второй половины XIX века вновь отмечается повышение интереса к лечебным методикам - "костоправное дело" получает новое развитие в учениях хиропрактиков (Д. Пальмер, 1895, США) и остеопатов (Андрю Т. Стилл 1882, Англия). Особенностью работы остеопатов (os – кость) является диагностика патологии у пациентов медицинскими методами исследования и использование в своей лечебной практике методики "длинных и коротких рычагов". Хиропрактики (higo – рука) при лечении позвоночника и суставов конечностей, обращали большее внимание на механику самого приема и использовали контактные приемы (методику коротких рычагов). лечеб-

ные методики хиропрактиков и остеопатов основывались на концепции вовлечения в любом патологическом процессе заболеваний позвоночника - смещение позвонков, подвывихи и др. Это всегда сопровождается вовлечением сосудов и нервов, расположенных в суженных и измененных межпозвоночных отверстиях или в пространстве позвоночного канала.

В середине 50-х годов XX века представители официальной медицины, которые применяли в лечебной деятельности методы мануального лечения (osteопатии и хиропрактики), основали новую школу. Был определен порядок членства и ее участниками *могли быть только специалисты с высшим медицинским образованием - врачи*. Возникла необходимость подчеркнуть отличие методик, которые применяли хиропрактики и остеопаты. В связи с этим, данное врачебное направление получило название “мануальная медицина” (от лат manus –рука). Через некоторое время возникли общества мануальной медицины в таких странах, как Бельгия, Австрия, Италия и ряд других странах.

В России первоначально большее развитие имело костоправство. Имеются исторические сведения, которые описывают в армии Российской империи штатную должность костоправа. Многие “костоправные приемы” используются до сих пор в современной школе Российской мануальной терапии. Например, широко используется прием с укладкой больного туловищем поперек кушетки, ноги свешиваются. Межфаланговыми суставами указательных пальцев врача производятся пружиняющие воздействия на дугоотростчатые суставы позвоночника и др. В России основателями научного направления мануальной терапии были врачи-невропатологи. На этом этапе становления лечебных приемов в нашей стране является концепция первичного структурного поражения позвоночника - остеохондроз. Основоположником и активным идеологом фундаментальных исследований в этом направлении является профессор Я.Ю. Попелянский со своими многочисленными учениками. Первый в Советском Союзе образовательный цикл первичной специализации по мануальной терапии был организован в 1983 году на кафедре рефлексотерапии Академии Последипломного образования в Москве. Обучение проводилось для профессоров и доцентов ведущих отечественных кафедр неврологии. На их основе в последующем и получили свое дальнейшее развитие курсы по подготовке врачей-специалистов мануальной терапии. В 1989 г. в Москве прошел первый Всесоюзный симпозиум, который был посвящен различным направлениям мануальной терапии. Через несколько лет в 1990 году назрела необходимость создания Всесоюзной Ассоциации мануальной медицины (ВАММ), впоследствии Российская Федеративная Ассоциация мануальной медицины с многочисленными региональными отделениями.

На сегодняшний день концепции мануальной терапии получили широкое развитие. Объектом лечения являются не структурные изменения, а функциональные дисфункции локомоторной системы, появились новые приемы и техники лечения: краниосакральные, мышечно-энергетические, висцеральные, дренажные, структуральные, адаптационные, антистрессовые, сосудистые, техники миофасциального релиза и др. Разработанные программы по мануальной терапии позволили создать условия для более широкого применения в учреждениях восстановительной и реабилитационной медицины. Более тесно произошла интеграция врачей, владеющих мануальной терапией, массажем и лечебной физкультурой с врачами смежных специальностей. Появились подтверждения влияния мануальной терапии на обменные процессы в организме, нейротрофические нарушения, возможность дополнять лечение методами гомеопатии и рефлексотерапии. Основу мануального лечения при вертеброгенных заболеваниях составляют устранение руками статических и динамических дисфункций позвоночного столба с позиции биомеханического единства системы осевого скелета. Важным направлением лечения является нормализация функции суставов при формировании их блокирования при помощи различных техник и приемов воздействия на изменения в мышечно-связочном аппарате рефлекторного характера.

### **ОБЪЕКТ МАНУАЛЬНОЙ ТЕРАПИИ**

С 1999 года в нашей стране на законодательном уровне была рекомендована к использованию Международная классификация болезней 10-го пересмотра (МКБ-Х). Хотелось обратить внимание, что в классе VI «Болезни нервной системы» (G00--G99), поражения отдельных нервов, нервных корешков и сплетений шифруются под рубриками G50—G59.0.

- G50 Поражения тройничного нерва
- G51 Поражения лицевого нерва
- G52 Поражения других черепных нервов
- G53\* Поражения черепных нервов при болезнях, классифицированных в других рубриках (B02.2+герпес), (D86.8+ саркаидоз), (C00-D48+ при новообразованиях)
- G54 Поражения нервных корешков и сплетений
- G55\* Сдавление нервных корешков и сплетений при болезнях, классифицируемых в других рубриках (M50-51+, C00-D48+, M45-M46+, M48+, M53+)
- G56 Мононевропатии верхней конечности
- G57 Мононевропатии нижней конечности
- G58 Другие мононевропатии



- G59\* Мононевропатия при болезнях, классифицированных в других рубриках  
Полиневропатии и другие поражения периферической нервной системы шифруются под рубриками G60-G64.
- G60 Наследственная и идиопатическая невропатия
- G60.0 Наследственная моторная и сенсорная невропатия. Болезнь: Шарко-Мари-Тутса,
- G60.1 Болезнь Рефсума
- G60.2 Невропатия в сочетании с наследственной атаксией
- G60.3 Идиопатическая прогрессирующая невропатия
- G60.8 Другие наследственные и идиопатические невропатии- Болезнь Морвана АД, АР и др.
- G60.9 Наследственная и идиопатическая невропатия неуточненная
- G61 Воспалительная полиневропатия
- G61.0 Синдром Гийена-Барре Острый (пост-)инфекционный полиневрит
- G61.1 Сывороточная невропатия
- G61.8 Другие воспалительные полиневропатии
- G61.9 Воспалительная полиневропатия неуточненная

Примеры развернутых неврологических диагнозов по МКБ-10 КЛАСС VI (G00-99).

Мононевропатии верхних конечностей

1. Синдром ущемления срединного нерва в запястном канале справа с умеренно выраженными болевыми проявлениями, хронически прогрессирующее течение. G.56.0
2. Компрессионно-ишемическая невропатия левого срединного нерва в области верхней трети предплечья (синдром круглого пронатора), стабильное течение. G 56.1
3. Компрессионно-ишемическая невропатия правого локтевого нерва в области локтевого желоба (кубитальный синдром), стабильное течение. G 56.2
4. Компрессионно-ишемическая невропатия правого локтевого нерва в канале Гюйона с легким парезом мышц сгибателей левой кисти. G 56.2
5. Компрессионно-ишемическая невропатия лучевого нерва в области супинаторного кольца с умеренным парезом мышц разгибателей правой кисти, стабильное течение. G 56.3

Мононевропатии нижних конечностей

1. Компрессионно-ишемическая невропатия правого наружного кожного нерва бедра, стадия регресса. G 57.1

2. Компрессионно-ишемическая невропатия правого малоберцового нерва с умеренным нарушением проводимости нерва и глубоким нарушением двигательной функции стопы (перонеальный синдром Гийена-де Сеза-Блондена-Вальтера), прогрессивное течение. G 57.3
3. Синдром ущемления левого малоберцового нерва под длинной малоберцовой мышцей с умеренным парезом разгибателей стопы и пальцев, стадия регресса. G 57.3
4. Компрессионно-ишемическая невропатия левого большеберцового нерва в тарзальном канале (синдром тарзального канала), стадия регресса. G 57.6

Болезни костно-мышечной системы и соединительной ткани в классе XIII, шифруются под рубриками MQ-M99. В этих разделах выделены следующие заболевания и патологические состояния: артропатии - (M00-M25); системные поражения соединительной ткани - (M30-M36); дорсопатии - (M40-M54).

На сегодняшний день в МКБ-Х все формы патологии позвоночника дегенеративно-дистрофического характера обозначаются как дорсопатии (M40-M54). Случаях возникновения болей заболевание трактуется как дорсалгия. По своему происхождению подобные причины возникновения боли, возникающей на разных уровнях позвоночного столба, являются дегенеративно-дистрофические изменения в различных структурах позвоночника. Как было указано ранее в отечественной литературе эта группа заболеваний рассматриваются как проявление остеохондроза. Термин «остеохондроз» проявился в 1933 г. Он был предложен немецким ортопедом Хильдебрандтом (Hildebrandt) и отражал суммарные инволютивные процессы в тканях опорно-двигательного аппарата и, следовательно, в тканях позвоночного столба.

В первоисточниках изучение этиологии и патогенеза болей в позвоночнике было тождественно поражению его межпозвонковых дисков – остеохондрозе. Исторически сложилось так, что вертебрология сформировалась из дискогенной теории «пояснично-крестцового радикулита». На самом деле во многих случаях причиной появления болей и других неврологических синдромов у пациентов является одно из серьезных осложнений дегенеративно-дистрофических процессов в межпозвонковых дисках - грыжа межпозвонкового диска, создающая ограничение резервного пространства и приводящая к сдавлению корешков спинного мозга.

История изучения компрессионных синдромов насчитывает несколько десятилетий:

- Cotugno (1794 г.) – предложена инфекционная теория возникновения ишиаса;

- Virchow (1857 г.) – под названием экстрадуральной хондромы была описана грыжа шейного межпозвонкового диска (МД);
- Babinsky (1888 г.), Бехтерев (1913 г.) – изучили и подробно описали клиническую картину поражения корешков спинного мозга (СМ) при сдавлении их в позвоночном канале;
- Dandy (1929 г.) – обращено внимание на то, что фрагменты хряща, вызывающие компрессию спинномозговых корешков могут исходить из диска;
- Schmorl (1932 г.) – вышла систематизированная классическая работа о хрящевых узлах и дегенеративных поражениях МД;
- Hildenbrandt (1933 г.) – предположил дегенеративный характер изменений МД и введено понятие «остеохондроз»;
- Mixter and Barr (1934 г.) - впервые в литературе упоминается термин «грыжа диска»;
- Маргулис (1940 г.) - использует понятие «пояснично-крестцовый радикулит»;
- Попелянский Я.Ю., Осна А.И., Луцик А.А. – была создана научная школа по изучению остеохондроза позвоночника (1970-1980 гг.).

В монографии коллектива авторов «Остеохондрозы позвоночника», которая вышла в свет в 1984 г. академиком АМН, профессором Г.С. Юмашевым и профессором М.Е. Фурманом, приведено определение заболеванию межпозвонковых дисков: «Остеохондроз - наиболее тяжелая форма дегенеративно-дистрофического поражения позвоночника, в основе которого лежит дегенерация диска с последующим вовлечением тел смежных позвонков, межпозвонковых суставов и связочного аппарата. В каждом отделе позвоночного столба остеохондроз имеет типичную локализацию и особенности». Заболевания опорно-двигательного аппарата и костно-мышечной системы, к которым относятся дегенеративно-дистрофические изменения позвоночника, составляют самостоятельные и различные классы. По терминологии "остеохондроз" может быть применим только к дегенерации диска. С точки зрения процессов патогенеза неправомерно называть весь спектр дегенеративных заболеваний позвоночника.

По современным представлениям, болевые синдромы с локализацией в области туловища и конечностей невисцеральной этиологии и связанные с дегенеративными заболеваниями позвоночника следует обозначать под термином «дорсопатии». Эти изменения рассматриваются как сложный, каскадный и гетерогенный процесс. Первоначальные дегенеративно-дистрофические изменения возникают в межпозвонковых дисках. Последующие изменения аналогичного патогенеза возникают в связочном аппарате, межпозвонковых (фасеточных) суставах. Существенную роль в прогрессировании изменений принадлежит повторным травмам, избыточной статической или динамической осевой на-

грузки, наследственной предрасположенности и некоторых других факторов. На этапах прогрессирования дегенеративно-дистрофического процесса в опорных структурах позвоночника основную роль в развитии болевого синдрома играют многочисленные факторы. Достаточно часто возникает сегментарная нестабильность (гипермобильность) или блокада (гипомобильность) позвоночного двигательного сегмента. Имеет важное значение грыжа диска и стеноз позвоночного канала. На каждом из этих этапов характерны клинические особенности, динамика процессов во времени, вовлечение близлежащих структур с высокими эластическими свойствами. Это важно знать и понимать, уметь диагностировать и в конечном итоге, требуется особый подход к лечению. Основные клинико-неврологические особенности дорсопатий:

1. Дорсопатии характеризуются хроническим течением и периодическими обострениями заболевания. Ведущими клиническими проявлениями являются различные болевые синдромы.

2. Дорсопатии обусловлены дегенеративно-дистрофическими процессами в различных структурах позвоночно-двигательных сегментов: межпозвонковый диск, дугоотростчатые суставы, связки и мышцы.

3. В случаях сопутствующего поражения невралгических структур (спинномозговых корешков или спинного мозга) при дорсопатиях отмечаются очаговые неврологические синдромы.

4. Существенное значение в патогенезе неврологических проявлений имеет воздействие на артериальные и венозные сегментарные сосуды – роль гипоксии.

Таким образом, в соответствии с классификацией МКБ-Х термин “дорсопатии” заменяет до сих пор применяющийся в нашей стране термин «остеохондроз позвоночника».

Во всех случаях при неспецифической боли в спине для подтверждения диагноза должны выполняться клинико-неврологическое обследование и лучевая диагностика (спондилография, рентгеновская компьютерная томография или магнитно-резонансная томография позвоночника).

В МКБ-Х все дорсопатии разделяются следующим образом:

- 1) деформирующие дорсопатии;
- 2) спондилопатии;
- 3) другие дорсопатии (дегенерации межпозвонковых дисков);
- 4) симпаталгические синдромы и
- 5) дорсалгии.

Кратко эти изменения можно охарактеризовать следующим образом:

1. деформирующие дорсопатии (M40-M43). В раздел включены различные деформации позвоночника, связанные с несколькими причинами. Среди причин выделяют изменения конфигурации позвоночного столба:

1. патологической установкой и искривлением позвоночника,
  2. дегенерацией диска без его протрузии или грыжи,
  3. спондилолистезом или подвывихами в суставах между позвонками
- M40 Кифоз и лордоз (исключен остеохондроз позвоночника)
  - M40.0 Позиционный кифоз
  - M40.1 Другой вторичный
  - M 40.3 Синдром плоской спины
  - M41 Сколиоз.
  - M41.0 Инфантильный идиопатический
  - M41.1 Юношеский идиопатический
  - M41.3 Нервно-мышечный
  - M42 Остеохондроз позвоночника.
  - M42.0 Юношеский остеохондроз позвоночника (болезнь Шейермана-Мау).
  - M42.1 Остеохондроз позвоночника у взрослых (снижение высоты диска, субхондральный склероз, формирование остеофитов)
  - M43 Другие деформирующие дорсопатии.
  - M43.1 Спондилолистез и др.

В разделе 2. “спондилопатии (M45-M49)”: перечисляются всевозможные проявления дегенеративно-дистрофических изменений продольных связок; артроз и дегенерация фасеточных суставов. Изменения наиболее всего распространены у пациентов пожилого возраста. К ним относятся спондилёз - совокупность дегенеративных изменений связочного аппарата, межпозвонковых суставов. Проявления спондилеза могут носить компенсаторный характер, однако приводят к сужению позвоночного канала

- M47.0 Спондилёз с синдромом сдавления передней спинальной артерии.
- M47.1 Спондилёз с миелопатией.
- M47.2 Спондилёз с радикулопатией.
- M47.8 Другой спондилез

В разделе 3. “другие дорсопатии” (M50-M54) представлены часто встречающиеся в клинической практике дегенерации межпозвонковых дисков с их выпячиванием в виде

протрузии или смещения (“грыжи”), сопровождающиеся болевым синдромом:

- M50 Дегенерация межпозвонковых дисков шейного отдела (с болевым синдромом).
- M50.0 Дегенерация межпозвонкового диска шейного отдела с миелопатией.
- M50.1 Дегенерация межпозвонкового диска шейного отдела с радикулопатией.
- M51 Дегенерация межпозвонковых дисков поясничного отдела (с болевым синдромом).
- M51.0 Поражение межпозвоночных дисков поясничного и других отделов с миелопатией.
- M51.1 Поражение межпозвонковых дисков поясничного и других отделов с радикулопатией
- M51.2 Люмбаго вследствие смещения межпозвонкового диска.
- M51.3 Другая уточненная дегенерация межпозвоночного диска

Диагностирование компрессии нервных корешков и сплетений при нарушениях межпозвонковых дисков кодируется двойным шифром (M50-M51+), может обозначаться как G55.1\*

#### Раздел 4. «Другие дорсопатии, не классифицированные в других рубриках»

- M53.0 симпаталгические синдромы –Шейно-черепной синдром --соответствует термину “задний шейный симпатический синдром” при вертеброгенной боли в шейном отделе.
- M53.1 Шейно-плечевой синдром. Цервикобрахиалгия- у больных наряду с симпатической болью определяются дегенеративно-дистрофические изменения в области верхней конечности (плече-лопаточный периартроз, синдром “плечо-кисть-пальцы”).
- M53.3 Кокцигодия. Проявляется симпаталгической болью в области копчика и дегенеративно-дистрофическими изменениями мягких тканей в области малого таза.

В раздел 5. “дорсалгия” (M54) включены болевые синдромы в области шеи, туловища и конечностей в случаях исключения ведущей роли смещения межпозвонковых дисков. В разделе имеются следующие рубрики:

- M54.1 Радикулопатия (плечевая, поясничная, пояснично-крестцовая, грудная, без уточнения).
- M54.2 Цервикалгия (мышечно-тонические и нейродистрофические проявления).
- M54.3 Ишиас.
- M54.4 Люмбалгия с ишиасом.

- M54.5 Люмбалгия.
- M54.6 Торакалгия.
- M54.8 Другая дорсалгия.

Дорсалгические синдромы не сопровождаются симптомами выпадения функций спинномозговых корешков или спинного мозга.

Приводим Примеры развернутых вертеброневрологических диагнозов. Класс XIII (МОО-М99)

Дорсопатии с поражением межпозвонковых дисков шейного отдела

1. Дорсопатия. Спинальная компрессия, синдром бокового амиотрофического склероза с комбинированным тетрапарезом, преимущественно вялым, синдром левой позвоночной артерии с умеренно выраженными кохлеовестибулярным и краниалгическими синдромами, хроническое прогрессирующее течение. Остеохондроз CV-CVI IV степени с грубыми вертебральными разрастаниями слева, стеноз позвоночного канала. M50.0
2. Дорсопатия. Дискогенная (CV-CVI) радикулопатия С6 слева с выраженным болевым синдромом, хроническое часто рецидивирующее течение, стадия обострения. M50.1
3. Дорсопатия. Компрессионно-ишемическое поражение правого плечевого сплетения с вялым монопарезом руки, скаленус синдром, прогрессирующее течение. Остеохондроз 3 ст. Грыжа латеральная CIV-CVII 3 мм. M50.1
4. Дорсопатия. Вертеброгенная левосторонняя цервикобрахиалгия с умеренно выраженными мышечно-тоническими и вегетативно-сосудистыми проявлениями, затяжное течение. Остеохондроз CVI-CVII. M50.3

Дорсопатии с поражением межпозвонковых дисков грудного и пояснично-крестцового отделов

5. Дорсопатия. Компрессионная радикулоневропатия корешка L5 слева, выраженный болевой синдром, гомологичный поясничный сколиоз II степени; распространенная миофиксация, II стадия, хроническое часто прогрессирующее течение, стадия обострения. Парамедианная грыжа диска LIV-LV 4 мм. M51.1
6. Дорсопатия. Синдром грушевидной мышцы справа, разгибательная пояснично-тазобедренная ригидность с умеренными болевыми проявлениями в подколенных зонах нейроостеофиброза, больше справа, III степень, хроническое часто рецидивирующее течение, стадия обострения. Парамедианная грыжа диска LV-SI. M51.1
7. Дорсопатия. Острая компрессия “конского хвоста” с резко выраженным болевым синдромом, лёгким нижним вялым парапарезом и умеренным нарушением функции тазо-

вых органов (задержка мочеиспускания); медианная грыжа диска LIII-LIV. Остеохондроз 3 ст. Парамедианная грыжа диска LIII-LV 6 мм. M51.1

8. Дорсопатия. Люмбаго с выраженным болевым синдромом, часто рецидивирующее течение, стадия обострения. Остеохондроз. Парамедианная грыжа диска LIV-LV4 мм. M51.2

9. Грудиноключичный и грудинореберный периартроз (синдром Титце). M51.3  
Шейно-черепной и другие синдромы

10. Дорсопатия. Шейно-черепной синдром. Вертеброгенная умеренно выраженная цервикокраниалгия с частыми кохлеовестибулярными пароксизмами (задний шейный симпатический синдром), хроническое рецидивирующее течение, стадия обострения. M53.0

11. Дорсопатия. Шейно-плечевой синдром. Синдром плечелопаточного периартроза справа с умеренным нарушением функции плечевого сустава и выраженным болевым синдромом. Хроническое течение. Остеохондроз Парамедианная грыжа диска CIV-CVI 3мм. M53.1

12. Дорсопатия. Кокцигодия с болевым синдромом средней степени, хроническое течение. Артроз крестцово-копчикового сочленения. M53.3

13. Дорсопатия. Синдром подгрушевидной пудендоневропатии. Легкие сфинктерные нарушения. Остеохондроз LIV-SI. M53.3

Группа дорсалгий

14. Дорсопатия. Хроническая люмбоишиалгия Синдром икроножных мышц (стеносомия). Остеохондроз LIV-SI. M54.4

15. Хроническая люмбалгия, с умеренно выраженным болевым синдромом, фиксированная поясничная кифотическая миофиксация, хроническое, часто рецидивирующее течение, стадия обострения, Остеохондроз LIV-SI, левосторонняя парамедианная грыжа 5 мм диска LV-SI. M54.5

16. Вертеброгенная правосторонняя умеренно выраженная торакалгия с мышечно-тоническими проявлениями, рецидивирующее течение, стадия регресса. Остеохондроз ThV-ThX. M54.6

17. Острая люмбоишиалгия, мышечно-тоническая форма с умеренным болевым синдромом и сколиозом поясничного отдела II степени. Остеохондроз LIV-SI. M54.8

18. Люмбоишиалгия. Нейрососудистая смешанная (вазоспастика-дилататорная) форма синдром “псевдоэндуартериита”. Хроническое течение. M 54.8



## ОБСЛЕДОВАНИЕ БОЛЬНОГО С ВЕРТЕБРОГЕННОЙ ПАТОЛОГИЕЙ

Клиническое обследование традиционно начинают со сбора данных анамнеза. У больных при вертеброгенных заболеваниях имеет некоторые особенности (Андреев В.В. и соавт; 2016). Необходимо уточнить локализацию области наибольшей интенсивности боли, установить распространение иррадиации и характер субъективных болевых ощущений, их длительности и провоцирующие факторы. Обращается внимание на следующие особенности анамнеза, характерные для вертеброгенных заболеваний.

- a. Заболевание имеет хроническое интермиттирующее течение. Общая длительность несколько лет или десятилетий с периодическими обострениями.
- b. Системный характер заболевания с вовлечением различных уровней и отделов позвоночника. Структурные и функциональные нарушения очень редко затрагивают один отдел позвоночного столба. В свою очередь, клинические синдромы нарушений проявляется на протяжении ряда лет в разных его отделах.
- c. В большинстве случаев имеются указания на перенесенную травму в анамнезе. Зачастую она является одной из главных причин формирования функциональных блокад двигательных сегментов и значительно повышает вероятность этой патологии. Имеет значение как острая недавняя травма, так и хроническая или повторная.
- d. Зависимость от погодных факторов, переохлаждения и инфекционных заболеваний, которые способствуют проявлению вертеброгенной патологии.
- e. Пароксизмальность и асимметричность боли, связанной с патологией позвоночного столба.

Для оценки болевого синдрома при вертеброгенной патологии необходимо определить степень его выраженности:

1. Постоянные, резко выраженные боли, трудно переносимые (даже в покое). У больных нарушена повседневная активность и не могут самостоятельно передвигаться, отмечается нарушение сна, формируется вынужденная (анталгическая) поза при ходьбе, появляется необходимость в постороннем уходе. При осмотре выявляются отчетливо выраженные симптомы натяжения, формируется мышечное напряжение третьей степени и это часто сопровождается вегетативными расстройствами.

2. Выраженный болевой синдром характеризуется болью, которая изменяется в различных положениях - прекращается в покое и резко усиливается при минимальных дви-

жениях. Больные способны самостоятельно передвигаться, с соблюдением осторожности, стараются избегать резких движений. В этой ситуации максимально ограничивается нагрузка на поясничный отдел позвоночника. Изменяется моторика и пациенты стараются изменять центр осевой нагрузки, перемещают туловище в сторону или несколько вперед, что позволяет перераспределить массу тела на «здоровую» (опорную) ногу или на дополнительные опоры — костыли и трости. При осмотре у этих пациентов обращают внимание на выраженные симптомы натяжения спинномозговых корешков и локальное мышечное напряжение второй степени. Повседневная двигательная активность большая и пациенты имеют возможность полноценно себя обслуживать с дополнительными усилиями.

3. Умеренно выраженный болевой синдром характеризуется меньшей интенсивностью боли. Ее возникновение способствуют активные движения, физическая нагрузка. Также имеются симптомы натяжения. Возможность самообслуживания сохранена, однако трудоспособность нарушена. Мышечное напряжение может достигать второй степени при статико-динамических пробах.

4. Слабо выраженный болевой синдром определяется незначительной болью. Возникает только в определенных состояниях - во время резких движений, длительного пребывания в вертикальном положении (имеет значение положение стоя и сидя). При длительной ходьбе наступает ухудшение. Симптомы натяжения спинномозговых корешков не выявляются, мышечное напряжение незначительное и соответствует первой степени.

## **ОБЪЕКТИВНЫЕ МЕТОДЫ**

Пациент с симптомами вертеброгенной патологии осматривается согласно плану неврологического осмотра (А.А. Скоромец и соавт., 2017; В.В. Андреев и соавт., 2016).  
План объективного обследования больного

1. Сбор жалоб и анамнеза заболевания.
2. Внешний осмотр в статическом положении.
3. Исследование особенностей активных движений (обращается особое внимание на динамику позвоночника).
4. Исследование нарушений пассивных движений.
5. Пальпаторное исследование кожи, соединительной ткани, мышц и надкостницы.
6. Неврологический осмотр.

### **1. Сбор жалоб и анамнеза заболевания.**

Анализируя болевые синдромы необходимо учитывать, что боли в спине встречаются у пациентов до 90% случаев населения планеты Земля. Радикулоишемия относится к самым драматическим проявлениям дорсопатий. В целом, эти заболевания могут иметь острый или хронический характер. Клинически врачу необходимо ориентироваться на длительность болей. Острый болевой синдром имеет длительность до 3-6 мес. Более длительное присутствие болевых ощущений трактуется как хроническая. Существенно отличаются подходы к лечебным мероприятиям. При острых болях высокую эффективность оказывают анальгетики и нестероидные противовоспалительные препараты, при хронических – антиконвульсанты и анитидерессанты.

У пациентов с вертеброгенной патологией нервной системы необходимо детально расспросить о локализации болей. Имеет важное значение наличие болей в области позвоночника. В зависимости от уровня распространения патологических изменений преимущественно отмечаются боли в области шейного, грудного или поясничного отделов позвоночника. Не исключается возникновение болей на уровне 2-х и более отделов. Также врач должен обратить внимание на наличие латерализации боли (не осевая локализация). Зачастую это может свидетельствовать о вовлечении других структурных образований позвоночного столба. Так, например, при врожденной аномалии строения поперечных отростков поясничных позвонков (в особенности L5) с формированием «болезненной сакрализации» боли носят латерализованный характер и больше выражены на уровне пояснично-крестцового перехода на стороне аномалии развития. Аналогичная аномалия строения на уровне шейно-грудного перехода (C6-C7; C7-Th1) может сопровождаться не только локальными болевыми ощущениями, но и корешково-сосудистыми ирритативными синдромами со стороны плечевого сплетения, одноименной артерии и вены. Зачастую клинически это имеет сходную семиотику с синдромом Рейно. В тоже время, локализованные боли в области позвоночника и без распространения в ноги или боковые отделы нижней части спины, например, в нижнепоясничном отделе, могут позволить предположить наличие синдрома гипермобильности (нестабильности, псевдоспондилолистеза). Важным моментом в анамнестических данных является возникновение (усиление ранее имевших место болей) при интенсивной физической нагрузке. На первом месте среди причин обострения находятся подъем тяжести, реже – длительное пребывание в неудобной позе на рабочем месте. Не обязательно это сопряжено с выполнением тяжелой физической работы.

Анализируя данные анамнеза значительное внимание врача необходимо обратить на возраст пациента. Известно, что неспецифические боли в спине наиболее часто встречаются в возрасте от 20 до 50 лет. Обращается внимание на наличие симптомов интокси-

кации, указание на ранее перенесенные онкологические заболевания, не механический характер боли и отсутствие ее связи с движением, сохранение боли в ночное время, травмы и хронические инфекции, прием кортикостероидов, частые внутривенные вливания, необъяснимое снижение веса, лихорадка, плохое самочувствие. Все перечисленные особенности относятся к симптомам настороженности («красным флажкам»). По классификации причины подобного рода добей в спине имеют другие изменения, не относящиеся к дегенеративно-дистрофическим изменениям. Еще одно название, которое достаточно часто употребляется – специфические боли в спине. Подходы к диагностике и лечению существенно отличаются. Требуется четкое уточнение причины и специфическое лечение. В частности, патология межпозвонкового диска с рефлекторными и компрессионными синдромами составляет около 5%, опухолевые (первичные и метастазы) менее 1%, воспалительные (ревматические, инфекционные) процессы около 2%, метаболические нарушения (остеопороз) – до 2% (Balague F, et al. Lancet 2012; 379:482-9).

## **2. Внешний осмотр в статическом положении**

Начинается с осмотра передней поверхности туловища. Целесообразно проводить исследование в направлении с головы и шеи до поверхности опоры стоп. Врач обращает внимание на положение головы и шеи, высоту положения плеч и линии надплечий, форму и конфигурацию грудной клетки, ход ребер, симметричность положения грудины, величину грудино-реберного угла. Учитывается форма живота, высота и симметричность положения гребней, передних остей подвздошных костей с двух сторон, конфигурацию и симметричность положения ног, треугольники тали.

Осмотр задней поверхности туловища и конечностей предполагает оценку положения высоты плеч, симметричность уровня костных выступов лопаток, изгиба позвоночного столба во фронтальной плоскости (с помощью гониометра можно оценить степень сколиоза при его наличии), симметричность таза и крестца. Диагностика дисфункций проводится на основании определения положения передних и задних остей подвздошных костей, формы нижних конечностей и стоп. Не меньшее значение отводится исследованию тонуса скелетных мышц, выявлению спазмов паравертебральных, ягодичных, трапециевидных и других мышц, а также асимметричность их напряжения по уровням. Достаточно часто наблюдается компенсаторное попеременное напряжение и болезненность паравертебральных мышц – в шейном отделе с одной стороны, в грудном на противоположной и в поясничном отделе на той же стороне подобно, как и в шее (на верхнем уровне).

При боковом осмотре анализируются формы оси тела, изменение осевого положения головы, вовлечение в дисбаланс туловища и ног. Большое диагностическое значение име-

ет выявление нарушений положения головы по отношению к грудной поверхности, изгибов позвоночного столба в сагиттальной плоскости и выраженность изгибов в грудном отделе позвоночника.

Признаки вертеброгенного поражения:

- ✓ **В случаях люмбоишалгии** пациенты стараются держать ногу на стороне болей в положении легкого сгибания в тазобедренном и коленном суставах. При люмбалгии рефлекторно происходит уменьшение нагрузки на поясничный отдел позвоночника (непроизвольно уменьшается нагрузка преимущественно в пояснице). Развитие люмбоишалгии также способствует вовлечению в процесс компенсации и ноги на стороне болевого синдрома.
- ✓ **выпрямление лордоза** - обычно отмечается при люмбалгии и соответствует уровню локализации болей.
- ✓ **сколиоз, чаще выпуклостью в сторону компримируемых корешков**, выявляется при люмбоишалгии. В обоих описанных случаях больной стремится к иммобилизации позвоночника на уровне пояснично-крестцового отдела.
- ✓ **симптом ипсилатерального напряжения многораздельной мышцы Я.Ю. Попелянского.** В положении стоя с опорой на одну ногу при отсутствии болей отмечается напряжение контрлатеральной многораздельной и расслабление ипсилатеральной мышцы. При люмбоишалгии у больного отмечается асимметрия опоры - осуществляется только на больную ногу не наблюдается расслаблением ипсилатеральной многораздельной мышцы на стороне поражения. Оказываются напряженными как ипсилатеральная, так и контрлатеральная многораздельные мышцы.
- ✓ **симптом Бонне.** У больного люмбоишалгией при осмотре в положении стоя отмечается на стороне поражения асимметричность высоты (приспущенность) либо сглаженность или даже исчезновение ягодичной складки. Это обусловлено гипотонией ягодичных мышц.
- ✓ **ягодичный симптом Ожеховского** - в связи с гипотонией и гипотрофией ягодичных мышц на стороне поражения межъягодичная щель наблюдается ее смещение в здоровую сторону. Особенно отчетливо это просматривается в ее нижней части.
- ✓ **симптом Оппенгейма** - на стороне поражения отмечается некоторая дряблость ахиллова сухожилия. Визуально оно несколько расширено и уплощено и сглажена задне-лодыжечная борозда.
- ✓ **симптом Векслера** - При поражении S1 корешка и соответствующего спинномозгового нерва в положении с опорой на колени на сиденье стула при свисании стоп. На

здоровой стороне наблюдается «опадание» стопы и образуется угол в  $90^{\circ}$  с продольной осью передней поверхностью голени. На стороне поражения стопа расположена в положении незначительного подошвенного сгибания и образуемый угол будет более  $90^{\circ}$  (тупым).

### 3. Исследование нарушений активных движений

Это исследование позволяет выявить нарушение функции суставов позвоночного столба и дисбаланс мышечного аппарата. Это, свою очередь, позволяет получить представление о нарушениях опорно-двигательного аппарата в целом и планировать дальнейшее обследование более точно. Исследование активных движений грудного отдела выполняется в положении больного сидя на топчане или кушетке. Таким приемом достигается эффективная фиксации подвздошных костей и крестца. Применяемый тест позволяет уменьшить подвижность поясничного отдела позвоночника при активных поворотах и наклонах туловища. Оценка движений позвоночного столба сбоку также относится к обследованию с помощью активных движений. При наличии ограничения движений в данном ПДС во время дыхания наблюдается мышечно-костный дефанс (блок соответствующего уровня).

Признаки вертеброгенного поражения:

- ✓ **симптом посадки** – ярко проявляется при ишиорадикулите. В положении лежа на спине пациент не может принять положение сидя, сохраняя разогнутыми в коленных суставах ноги. В таком положении появляется или усиливается боль по ходу седалищного нерва, наблюдается рефлекторное сгибание голени на стороне патологии.
- ✓ **симптом треножника, (или симптом Амосса)** – Возникновение пояснично-крестцовой радикулопатии приводит к тому, что при переходе в постели из положения лежа на спине в положение сидя больному необходимо опираться руками позади туловища.
- ✓ **симптом Бехтерева при люмбоишиалгии** - сидя на кушетке удается вытянуть ногу на стороне болей только после того выполнения сгибания ноги в коленном суставе на здоровой стороне.
- ✓ **симптом отведения туловища** - больной с люмбоишиалгией в положении «сидя на кушетке» попытка пассивного прижатия колена к кушетке на стороне патологического процесса сопровождается рефлекторным отклонением туловища назад.
- ✓ **симптом Алажуанина – Тюреля** – при нарушении функции L5 спинномозгового корешка или двигательной порции спинномозгового нерва не возможно разогнуть стопу

при нахождении в положении стоя с опорой на пятку. Также, больной не может идти на пятках в связи со свисанием стопы на стороне поражения.

- ✓ **симптом Ванцетти** - при дискогенной люмбоишиалгии в положении стоя у больного продольная ось таза находится в горизонтальном положении при наличии сколиоза. При искривлении позвоночника, возникшего по другой причине, положение таза имеет наклон и находится под тем или иным углом относительно горизонтальной плоскости.
- ✓ **симптом Барре при ишиорадикулите** - в случае поражения спинномозговых корешков или спинномозгового нерва S1, седалищного и большеберцового нервов больной не может ходить на цыпочках, так как на стороне поражения стопа не удерживает вес тела и происходит опора на пятку. При этом может наблюдаться гипотония и гипотрофия икроножной мышцы.
- ✓ **проба Л. С. Минора** – используется для дифференциального диагноза между люмбалгией и люмбоишиалгией. При люмбалгии попытка выполнить эту пробу больной пытается встать с пола опираясь на колени. Далее медленно поднимается. Руки опираются в бедра, поясницу максимально щадит. При люмбоишиалгии пытаюсь встать, в первую очередь необходимо опирается руками и здоровой ногой в пол. Больная нога отставлена в сторону и сохраняет полусогнутое положение. Пациент сначала садится, опираясь руками в пол позади спины, затем опирается на согнутую в коленном суставе здоровую ногу и постепенно переходит в вертикальное положение с помощью руки на этой же стороне. Другая рука обеспечивает поддержание равновесие на подобие противовеса. Когда больной с люмбоишиалгией уже встал, то больная нога не обеспечивает опорную функцию. Она расположена на полу не всей подошвой, а лишь передне-медиальной ее частью.
- ✓ **симптом Минора, или симптом высокой пятки Калитовского** – При попытке приподняться на носки больного с люмбоишиалгией пятка на стороне поражения оказывается выше, чем на здоровой стороне.
- ✓ **симптом растяжения и обратного толчка** – имеет особый практический интерес при обследовании больных с пояснично-крестцовым радикулитом. При оценке этого симптома больной пояснично-крестцовым радикулитом на некоторое время повисает, взявшись руками за перекладину турника или гимнастической стенки, а затем опускается на пол. Если заболевание обусловлено дискогенной патологией, то при повисании на руках боли в поясничной области уменьшаются. При вставании на ноги - усиливаться. Ранее считалось, что выявленный симптом позволяет предполагать хороший

эффект от лечения методом вытяжения. В литературе подобная трактовка этого феномена принадлежит отечественному неврологу Златоверову.

#### 4. Исследование пассивных движений

Ограничение подвижности суставов возникает на начальных стадиях дегенеративно-дистрофических изменений в структурах позвоночника. Очень редко это можно диагностировать на обычных спондилограммах. Возможность выполнения функционального рентгенологического обследования имеется не всегда. В грудном отделе позвоночника эти методики не информативны. Здесь имеется жесткая анатомическая фиксация всех структур. В вентральных отделах происходит крепление к грудины и хрящевым частям ребер, в дорсальных отделах – головками и шейками ребер к опорным структурам позвонков. В связи с этим, основным методом определения ограничения подвижности (функциональных блокад) в данном случае является мануальная диагностика. Наиболее важным фактором, обеспечивающим информативность обследования является получение навыка пальпации «движения», «ощущать» подвижность.

При обследовании объема пассивных движений необходимо ориентироваться на анатомические особенности суставов и придерживаться следующих правил:

- а) пациента необходимо расположить в максимально расслабленном положении;
- б) важно точно определять суставную щель для дальнейшего выполнения суставной манипуляции;
- в) оба участка сочленения сегмента фиксируются с возможностью движения;
- г) фиксация сегментов не должна вызывать появление боли;
- д) перед началом манипуляции необходимо произвести тракцию.

В норме можно достичь увеличения подвижности в крайних положениях костей сустава. Для этого достаточно приложить большее усилие за счет так называемого феномена пружинирования. В этом принимают участие эластические структуры сочленения – связки, сухожилия, мениски, суставные капсулы. Для определения блокады (ограничения подвижности) достигается максимальная амплитуда движения в суставе - напряжение в суставе в его крайнем положении. Затем из этого положения импульсной манипуляцией увеличивается амплитуда. В заблокированном суставе отмечается большее сопротивление (К. Lewit, 1975, 1981).

- ✓ **симптом Сперлинга:** наклон головы в сторону компримированных корешков вызывает усиление боли, поскольку нарастает их сдавление в межпозвонковых отверстиях.
- ✓ **симптом Ласега** - один из основных симптомов натяжения при люмбаишиалгии. Для оценки этого симптома больного нужно расположить лежа на спине с выпрямленными



ногами. После этого одну ногу выпрямляют в коленном суставе. Далее производят сгибание в тазобедренном суставе. На стороне патологии появляется или значительно усиливаются болевые ощущения, которые локализуются в поясничной области и распространяются по ходу расположения седалищного нерва - по задней поверхности бедра и голени. Врач, который проводит осмотр должен учитывать угол на который удается поднять эту ногу до момента появления боли по отношению к горизонтальной плоскости. Сгибание ноги в коленном суставе уменьшает боль. Это позволяет в значительно большей степени произвести сгибание бедра. Если патологический процесс проявляется в основном на уровне II-IV поясничных ПДС, что бывает реже, то боль иррадирует по ходу бедренного нерва.

- ✓ **симптом Вассермана** оценивается следующим образом: больной лежит на животе; производится пассивное разгибание в тазобедренном суставе. При компремировании спинномозговых корешков появляется боль, которая распространяется по передней поверхности бедра (по ходу бедренного нерва).
- ✓ **симптом Мацкевича** исследуется также в положении лежа на животе. Выполняется резкое пассивное сгибание голени. Возникновение боли аналогично, как и при оценке симптома Вассермана - в зоне иннервации бедренного нерва.
- ✓ **Симптом Нери:** пассивный наклон головы вперед у пациента в положении лежа на спине вызывает болевую реакцию на уровне пораженных ПДС. Важно заметить, что в случае люмбоишиалгии или ишиорадикулита одновременно происходит еще и произвольное рефлекторное сгибание ноги в тазобедренном и коленном суставе на стороне компрессии.

## **5. Пальпаторное исследование кожи, соединительной ткани, мышц и надкостницы**

Последовательность неврологического осмотра также имеет четкие методические правила. Все данные основываются на анатомических особенностях строения позвоночника и нервной системы (Скоромец А.А. и соавт.; 2014). Между тем успешность овладения мануальной методикой, как оригинального метода предполагает адекватное акцентирование навыков собственной проприоцепции для определения характера и степени выраженности нарушений тонуса мышц. Важное место занимает субъективная оценка данным при обследовании пациента мануальным терапевтом или остеопатом. Важность так называемой ручной диагностики и терапии в первую очередь определяет умение правильно подобрать интенсивность давления, натяжения, растяжения, протяжения, проникновения, скручивания и т.д. для каждого пациента. Необходима отработка навыка диагностики

патобиомеханических синдромов у каждого больного с учетом ведущих синдромов - болевых, миофиксационных, корешково-ирритативных, рефлекторно-тонических. Существенное значение имеет оценка конституциональных особенностей.

Наработанные навыки позволяют пальпаторно обнаруживать нарушения, включающие элементы ротации, выступания и углубления, преднапряжения и тургора кожи с подлежащими мягкими тканями. Врач мануальный терапевт или остеопат может с помощью специальных приемов пальпации осуществлять контроль позвоночного сегмента больного в статике и динамике. Одновременно с этим он может оценивать пассивную пружинящую силу противодействия — «преднапряжения», «анатомический барьера». Это достигается при постоянной тренировке сенсомоторного анализатора, поскольку формируются синаптические контакты между центральными и периферическими отделами нервной системы, которые принимают участие в обеспечении проприоцептивной чувствительности. Как известно из курса неврологии и топической диагностики, к ним относятся проприоцепторы мышц, фасций, сухожилий, надкостницы. Последующая передача осуществляется через дендриты спинальных ганглиев, задних канатиков спинного мозга, латеральной пели, таламуса и постцентральной извилины обеих полушарий. Все перечисленные структуры обеспечивают формирование проприоцептивного чувства.

Для выявления рефлекторных изменений в мышцах миодистонического и миодистрофического характера, которые представляют собой участок уплотненной мышцы (миогеллезов) также необходимо уметь применять специальные техники пальпации. Для этого важно создать для больного правильное положение. Обследование скелетной мускулатуры туловища и конечностей проводится лежа на массажном столе при максимальном расслаблении мышц. Движениями продольного и поперечного направления осуществляется послойная пальпация тканей ладонными поверхностями II—IV пальцев. II палец производит круговые движения и постепенно проходит глубже. Постепенно уменьшается пространство между отдельными пучками мышц. Так оценивают характер общего мышечно-фасциального тонуса, наличие локальных изменений эластичности и консистенция в отдельных частях мышц, уплотнения мышечно-сухожильной ткани. В пораженном участке мышцы или фасции определяется уплотнение с разной степенью напряжения. Пальпируя выявленные уплотнения необходимо определить его границы и глубину расположения.

Мышечное напряжение оценивается следующим образом:

1-я степень — мышца имеет мягкую консистенцию, при проведении пальпации пальцы погружаются в нее;
---

2-я степень — мышца представляет собой структуру умеренной плотности, но при определенном усилии кончики пальцев погружаются в ее толщу;

3-я степень — мышца каменистой плотности, при пальпации ее невозможно или почти невозможно пропальпировать в глубину.

Рефлекторные изменения в надкостнице ребер и грудины могут отчетливо пальпироваться. Определяются резко болезненные зоны с локальными участками в виде тяжей и уплотнений.

Различают 3 степени пальпаторной болезненности:

1-я — умеренная болезненность без двигательных реакций, необходимо ориентироваться на вербальную оценку самого пациента;

2-я — выраженная болезненность, сопровождается мимической реакцией больного;

3-я — резко выраженная болезненность, сопровождается общей двигательной реакцией.

Существенной характеристикой зон локальной болезненности является распространение вызванных болевых ощущений (отражение боли) в другие области, что свидетельствует о «триггерной» стадии нейродистрофического процесса (Я. Ю. Попелянский, 1983).

В результате проведенного обследования врач дает интегративную оценку вертебрального синдрома, которая складывается из следующих симптомов:

- вынужденные положения, позы с изменением конфигурации изгибов соответствующего отдела позвоночного столба;
- использование щадящих приемов при перемене положения тела и ходьбе;
- миодистонические и (или) миодистрофические изменения в околопозвоночных мышцах;
- ограничение или утрата движений в отделе позвоночного столба с преобладанием в 1 — 2 позвоночных двигательных сегментах;
- характерные мышечно-тонические рефлексы: симптомы ипсилатерального напряжения многораздельной мышцы, посадки, натяжения и др.;
- характерные болевые триггерные точки и зоны в области околопозвоночных и позвоночных тканей;
- положительные болевые феномены, вызываемые нагрузкой на позвоночный столб (феномены межпозвонокового отверстия, нагрузки по оси и др.);
- уменьшение выраженности клинических проявлений под влиянием иммобилизации пораженного отдела позвоночного столба или разгрузочных воздействий (вытяже-

ние, определение позы и положения);

- отсутствие объективных признаков изменения позвоночных и околопозвоночных тканей, характерных для инфекционного, опухолевого и другого генеза.

Параклинически вертебральный синдром характеризуется

- признаками дистрофического процесса в межпозвонковом двигательном сегменте с установлением адекватного патоморфологического субстрата для выявленного неврологического синдрома;
- отсутствием спондилографических признаков воспалительного, опухолевого, инфекционно-аллергического или иного недистрофического поражения позвоночного столба;
- отсутствием лабораторных признаков общеинфекционного процесса в организме.

В каждом случае дискогенной радикулопатии (дорсопатии) характерны определенные болевые точки:

**болевыми точками Вале** – их расположение имеет наиболее частую локализацию

- ✓ в проекции средней части ягодичной складки,
- ✓ между седалищным бугром одноименной кости и большим вертелом бедра – соответствует месту выхода седалищного нерва из полости малого таза,
- ✓ у верхнезадней ости подвздошной ости,
- ✓ на задней поверхности бедра в средней части,
- ✓ в подколенной ямке,
- ✓ в проекции позади головки малоберцовой кости,
- ✓ на середине икроножной мышцы,
- ✓ позади наружного мыщелка,
- ✓ у нижнезаднего края наружной лодыжки,
- ✓ на тыле стопы зоне первой плюсневой кости.

**болевыми точками Раймиста** –

- ✓ выявляются при боковом давлении на остистые отростки поясничных позвонков;

**медиоплантарная болевая точка Бехтерева** –

- ✓ находится посередине подошвенной поверхности стопы.

**болевыми точками Хары.**

При осмотре больного с пояснично-крестцовой радикулопатией могут быть выявлены и болезненны при надавливании участки тела –

- ✓ **передняя точка Хары** находится несколько ниже пупка на средней линии живота (давление при этом передается на переднюю поверхность L5 позвонка и прилежащие к нему межпозвоночные диски),
- ✓ **задняя точка Хары** - над поперечными отростками L4-L5 позвонков,
- ✓ **подвздошно-крестцовая** - над одноименным сочленением,
- ✓ **подвздошная** - над задней верхней остью гребешка подвздошной кости.

Также, болевые точки **Хары** достаточно часто имеются в зоне ахиллова сухожилия. При этом, определяется болезненность при сдавливании его свободной части. Возможно расположение на пятке. В этом случае будет болезненно постукивание по пятке неврологическим молоточком.

#### **болевая точка Керера**

- ✓ находится в области границы средней и внутренней третьей линии, которая соединяет сосцевидный отросток и затылочный бугор;

#### **болевая точка позади грудинноключично-сосцевидной мышцы**

- ✓ расположена на уровне ее верхней трети и выявляется в большинстве случаев при невралгии малого затылочного нерва.

#### **болевая точка в затылочной области**

- ✓ проявляется резкой болью в затылочной области как проявление цервикорадикулоалгии СII-СIII. Точка обычно постоянная. Больные обычно стараются ограничить подвижность и фиксируют голову с незначительным наклоном назад и в сторону.

## **6. Неврологическое обследование**

Определение неврологического статуса при патологии позвоночного столба является обязательным этапом диагностики. Это позволяет построить программу лечебных мероприятий. Наиболее частыми неврологическими проявлениями остеохондроза позвоночника являются: рефлекторные, корешковые и корешковососудистые синдромы.

Рефлекторные проявления дегенеративно-дистрофических процессов, особенно иррадиацию боли по склеротомам, следует дифференцировать с корешковыми синдромами. Рефлекторные проявления во многих случаях связаны с патологией дугоотростчатых суставов, в то время как корешковые расстройства в основном являются следствием дискогенных нарушений. С другой стороны, дискогенные нарушения могут являться причиной выраженных рефлекторных проявлений, не сопровождаясь при этом корешковой компрессией. Достаточно часто встречаются и сочетанные поражения диска и суставов, особенно на фоне выраженного остеохондроза межпозвоночного диска. Для склеротомной

боли характерны клинические особенности – глубокая локализация, не острые, ноющие, мозжащие ощущения. Отмечается выраженная болезненность при пальпации в участках прикрепления мышц к надкостнице. При кинестезическом обследовании можно выявить участки локального напряжения в зоне склеротома — мышечно-тонические (характерны для острых) или мышечно-дистрофические (встречаются преимущественно при хронических болях).

Корешковая боль в отличие от склеротомной сопровождается нарушениями чувствительности, часто по наружной поверхности бедра и голени, двигательными нарушениями в виде слабости и гипотрофии мышц соответствующего сегмента. В случае длительной и выраженной компрессии возникает атрофия мышц. Часто корешковые синдромы сопровождаются изменением рефлексов. В острой стадии заболевания появляются симптомы натяжения, отмечается усиление боли при кашле, чихании, натуживании и т. д. В некоторых случаях корешковую природу боли можно подтвердить тракционным тестом, т. е. положительным эффектом ручного вытяжения соответствующего отдела позвоночника. Нарушения чувствительности определяются при корешковых синдромах в зонах иннервации соответствующих нервных корешков или сегментов. Топической диагностике поражения нервных корешков большое значение имеет также оценка силы мышц, которая проводится с помощью изометрических тестов.

✓ **ночная дизестезия рук (брахиалгия Вартенберга, ночная брахиалгия Путмена - Шульца)** – проявляется болью, дизестезией, парестезиями, которые распространяются в зону иннервации СVI-СVIII дерматомов. Описанные ощущения чаще и интенсивнее отмечаются во время сна и исчезают при активных движениях руками. Важно отметить, что ночная дизестезия рук чаще проявляется у женщин в период менопаузы. По патогенезу симптомы являются следствием растяжения плечевого сплетения, нередко отмечаются вторичные расстройства гемодинамики.

✓ **синдром «замороженного» плеча (синдрома Дюпле)** возникает при шейном остеохондрозе с явлениями радикалгии. Рефлекторные мышечно-тонические реакции и вегетативно-трофические расстройства приводят к плечелопаточному периартриту.

✓ **синдром «плечо-кисть» (синдром Штайнброекера)** -хронический плечелопаточный периартрит в сочетании с отеком и другими вегетативно-трофическими изменениями в области кисти и лучезапястного сустава. Нередко он расценивается как нейродистрофический и вегетативно-сосудистый синдром при остеохондрозе шейного отдела позвоночника.

✓ **Симптом Дежерина** – характеризуется возникновением или усилением болей на

уровне патологического очага при кашлевом толчке, чихании или натуживании. В первой стадии возникновения неврологических осложнений при поясничном остеохондрозе боли локальные и в основном срединные, то во второй стадии значительно чаще имеется ее латерализация и отмечается иррадиацию в соответствующий дерматом.

✓ **симптом Алажуанина – Тюреля** – характеризуется патогномичными симптомами при нарушении функции L5 двигательного спинномозгового корешка или двигательной порции спинномозгового нерва. В положении стоя с опорой на пятку невозможно разогнуть стопу. Также значительно затруднена ходьба на пятках, так как на стороне поражения стопа свисает как следствие сегментарного пареза.

✓ **снижение коленного рефлекса** возникает при компримировании спинномозговых корешков L2-L4 и бедренного нерва

✓ **снижение ахиллова рефлекса** при ишиорадикулите. Воздействие на спинномозговые корешки и спинномозговые нервы вызывают не только их ирритацию, но и нарушение проводимости нервных импульсов по составляющим их нервным волокнам. Клинически это проявляется снижением силы мышц по миотомному или невральному типу соответственно.

✓ **симптом Бабинского при ишиорадикулите** - выпадение или снижение ахиллова рефлекса. Описал французский невропатолог Babinski, 1857-1932.

✓ **парестезии, гипалгезия, иногда с элементами гиперпатии, анестезия**, в некоторых случаях отмечается нарушение трофики денервированных тканей в соответствующих дерматомах .

✓ **симптом Сабо** - гипестезия или анестезия в зоне S1 дерматома на стороне патологического процесса

✓ **симптом Векслера** – у больного с поражением S1 корешков и соответствующего спинномозгового нерва в положении стоя с опорой на колени, стопы свисают с сиденья стула. На здоровой стороне стопа свешивается и образует приблизительно прямой угол с передней поверхностью голени, а на стороне поражения она занимает положение подошвенного сгибания и аналогичный угол оказывается более  $90^{\circ}$ .

#### **Дополнительные методы обследования**

Для установления морфологических и структурных изменений в тканях позвоночного столба наряду с обзорными рентгенограммами позвоночника (обязательно в двух взаимно перпендикулярных проекциях, желательно при вертикальном положении больного), выполняют рентгенограммы позвоночника в боковой проекции обычно в условиях сгибания и разгибания в переднезаднем направлении. Типичные рентгенологические признаки

остеохондроза можно разделить на две группы: симптомы, характеризующие нарушения конфигурации позвоночного столба (выпрямление лордоза, сколиоз и др.), и локальные симптомы в отдельном ПДС. Для оценки при рентгенографии следует учитывать характер изгибов позвоночного столба, их усиление или сглаженность, степени кифоза, сколиоза. Кроме того, следует обращать внимание на форму отдельных позвонков, их положение и структуру, характер замыкательных пластинок межпозвонковых дисков, т. е. равномерность их высоты, структурные особенности, выпадение, особенности связочного аппарата (характер передней и задней продольных связок, их уплотнение, обызвествление, окостенение), состояние межпозвонковых суставов и т. д.

В последние годы получили широкое распространение принципиально новые методы инструментальной диагностики вертеброневрологических заболеваний, в основе которых лежит компьютерная технология получения изображения. Первым среди методов прижизненной и неинвазивной визуализации появилась рентгеновская компьютерная томография (КТ). КТ стала родоначальником других, более совершенных технологий получения изображений позвоночника и спинного мозга. К ним относятся томография (поуровневые изображения), основанная на использовании феномена магнитного резонанса (МРТ). Комплексное применение всех этих методов обеспечивает получение уникальной информации о структуре и метаболической активности на уровне клеток. Несмотря на высокую информативность, каждый из них имеет свои преимущества и ограничения.

Показаниями к проведению КТ позвоночника и спинного мозга являются:

- наличие неврологической симптоматики при негативных данных традиционных методов рентгенологического исследования;
- симптомы, указывающие на клинически значимую грыжу межпозвонкового диска и опухоль позвоночника;
- травма позвоночника.

Эффективность МРТ высока в диагностике аномалий краниовертебрального перехода, синингомиелии, опухолей спинного мозга, поражений межпозвонковых дисков, позвонков и связок осевого скелета. Существенно расширяются возможности МРТ использованием контрастных средств — парамагнетиков. Противопоказанием к проведению МРТ, которая связана с появлением в процессе обследования достаточно мощных магнитных полей, служит наличие у пациентов имплантированных кардиостимуляторов и микронасосов для подачи лекарственных препаратов. Не менее важным ограничением является наличие металлических имплантов и конструкций в любых участках туловища и конечностей. Не возможно выполнить исследование при клаустрофобии.



## ПРИМЕНЕНИЕ МАНУАЛЬНОЙ ТЕРАПИИ В ВЕРТЕБРОНЕВРОЛОГИИ

Основным отличием нетрадиционных методов лечения является их направленность на стимуляцию защитных систем организма. Эти методы, должны быть индивидуальны и предполагают точную диагностику, при выборе тактики лечения учитывать все изменения в организме, как единой системе.

Мануальная терапия относится к методом лечения больных с рефлекторными синдромами дегенеративно-дистрофической патологии позвоночника, который имеет четкое патогенетическое обоснование. Основными направлениями лечебного воздействия при выполнении мануальной терапии являются диагностика и устранение ограниченной подвижности суставов при их блокировании. Вследствие этого возникает боль локально или рефлекторно, которая формируется при напряжении периартикулярных мышц и фасций. Для эффективного применения мануальная терапия также требует четкой дифференциальной диагностики и максимально точного выявления причины заболевания. Следует подчеркнуть, что заболевания внутренних органов часто являются причиной появлению рефлекторных блокад дугоотростчатых суставов в связи с тем, что вызывают в ПДС мышечные дискоординаторные нарушения, изменяя биомеханику позвоночного столба, а также изменение размеров менискоидов дугоотростчатых суставов. Вместе с тем, при дорсопатиях нередко наблюдаются и обратные явления. Дегенеративные или функциональные изменения в ПДС приводят к вторичным изменениям во внутренних органах. Образуется своеобразный патологический круг: дегенеративные изменения позвоночного столба — функциональные и (или) органические нарушения внутренних органов — нарастание изменений в структурах осевого скелета.

Лечебное воздействие направлено в преимущественно на нормализацию биомеханики позвоночного столба в целом как единого органа (К. Lewit, 1975, 1981). Механизм лечебного воздействия мануальной терапии включает два основных момента: *механический*, связанный с нормализацией функции заблокированных суставов, и *рефлекторный*, возникающий в результате воздействия на проприорецепторы мышц, сухожилий и суставных капсул. Устранение блокирования или подвывиха сустава и спазма окружающих его мышц также способствует улучшению венозного оттока из позвоночного канала, нормализует артериальный приток.

*Таким образом, мануальная терапия, восстанавливает подвижность ПДС, способ-*

*ствуует регенераторным процессам, но не во всех случаях в полном объеме устраняет неврологические проявления вертеброгенной патологии. В меньшей степени это влияет на первичные механизмы дегенеративно-дистрофического характера.*

## **ПОКАЗАНИЯ И ПРОТИВОПОКАЗАНИЯ К МАНУАЛЬНОЙ ТЕРАПИИ**

Прежде чем проводить процедуру мануальной терапии, необходимо провести тщательное обследование больного и установить этиологию вертеброгенной боли. Остеохондроз сам по себе не является показанием ли противопоказанием к мануальной терапии. Обращаем внимание, что при остеохондрозе существует повышенная склонность к формированию мышечно-скелетных блоков, а блокирование ликвидируют в тех областях, где их диагностируют клинически и объективируют с помощью методик мануальной диагностики. Показания к мануальной терапии определяются после проведенных диагностических и дифференциально-диагностических мероприятий. Показания не следуют механически из диагноза, а являются следствием подробного анализа состояния опорно-двигательного аппарата. При этом каждый прием подбирается строго индивидуально в непосредственной зависимости от состояния мышц и суставов позвоночного столба на момент процедуры. Поэтому каждая новая процедура следует после анализа эффекта предыдущей и, как правило, не повторяют приемы предыдущей процедуры.

Мануальная терапия показана при наличии вертеброгенной патологии с развитием функциональных блоков в позвоночных двигательных сегментах.

- Таким образом, основными показаниями к применению мануальной терапии являются вертеброгенные боли, связанные с возникновением блоков ПДС функционального характера — синдромы люмбаго, люмбалгии, торакалгии, цервикалгии и др.

Блокады по Стоддарду классифицируются на 5 степеней: 0-я — полный анкилоз, 1-я — тяжелая блокада, 2-я. — легкая блокада, 3-я — нормальная подвижность, 4-я — гипермобильность. Блокада 2-й степени показана для манипуляции, блокаду 1-й степени с помощью мобилизации переводят в блокаду 2-й степени. Кроме того, в. одном суставе часто могут определяться блокады разной степени в разных направлениях. В этом случае проводят манипуляцию в трех направлениях, где это возможно и тогда бывает, что в других направлениях блокада или снимается, или переходит в блокаду 2-й степени. Мобилизация показана (кроме блокад 1-й степени) и в случаях недостаточного расслабления

мышцы или блокада обуславливает появление значительной болезненностью при движениях.

**Мануальная терапия показана также:**

- при мышечно-дистонических синдромах (Наффцигера, Фолконера-Уэдла, Райта-Мендлевича, грушевидной мышцы и др.);
- ирритативных вегетативно-трофических синдромах (плечелопаточный периартроз, подвздошно-крестцовый артроз, коксартроз и др.);
- рефлекторно-сосудистых синдромах на верхних и нижних конечностях (с явлениями акропарестезий, термическими парестезиями, синдромом "беспокойных ног", псевдоартериит и др.);
- вегетативно-висцеральных синдромах, связанных с нарушением функции ПДС (синдром позвоночной артерии, синдром Меньера, дискинезия желчных путей, вертеброгенные кардиалгии и др.).

**Дополнительные показания к мануальной терапии - патология суставов и миофасциальных структур конечностей:**

- миофасциальные боли с наличием триггерных зон;
- суставные и тканевые блокады — как осложнения ограниченной и распространенной фиксации с учетом этапа обострения и местонахождения пациента;
- начальный период самостоятельных суставных заболеваний.

Следует еще раз подчеркнуть, что мануальной терапии должно предшествовать тщательное клиническое обследование больного. Процедуры необходимо проводить по строгим показаниям с учетом как клинических проявлений, так и стадии, а также длительности заболевания. Необходимо помнить, что грубое выполнение отдельных приемов мануальной терапии, особенно на уровне шеи и поясницы, может вызвать у пациента целый ряд осложнений. Наиболее частые из них: - нарушения кровообращения в вертебробазилярном бассейне с кохлеовестибулярным и другими синдромами; - острые нарушения кровообращения с поражением ствола головного мозга (ишемический инсульт); - острые радикуло- и радикуломиелоишемии с развитием паралича миотома или конечностей; - усиление радикулярных симптомов; - переломы позвонков; - разрыв мышечно-связочных структур; пролапс диска и др.

**Абсолютные противопоказания** к проведению мануальной терапии: травматические повреждения позвоночника, специфические воспалительные поражения позвонков

(туберкулезный спондилит, остеомиелит), злокачественные опухоли, тяжелые случаи остеохондроза в детском и подростковом возрасте (ювенильного остеохондроза), врожденные аномалии развития ПДС, клинически значительно выраженный остеопороз, патологическая нестабильность и гипермобильность в ПДС, тяжелые соматические заболевания.

**Относительным противопоказанием к МТ, где проведение мануальной терапии возможно с применением мягко-тканых техник, являются:**

- грыжа диска- при лечении данной патологии речь идет только об улучшении функции позвоночника с помощью мануальной терапии, а не о репозировании диска.
- выраженный болевой синдром. При болях выше III степени (оценка по V бальной шкале боли)- необходимо купирование боли медикаментозными средствами до III-II степени.
- спондилогенный корешковый синдром с симптомами выпадения функции (выраженный парез, арефлексия, грубая анестезия, тазовые нарушения и т. п.).
- выраженные спондилогенные нейродистрофические синдромы (Стейнброкера).

При спондилолистезе, спондилезе мануальная терапия тоже не показана, но при этих видах патологии клинические проявления часто связаны с возникновением функциональных блокад других отделов позвоночника, которые лечат с использованием мануальной терапии.

### **КРАТКАЯ ХАРАКТЕРИСТИКА ТЕХНИК ОСНОВНЫХ МАНУАЛЬНЫХ ПРИЕМОВ ЛЕЧЕНИЯ.**

Успеха в лечении вертеброгенных заболеваний можно добиться только путем комплекса методов мануальной терапии, направленной на восстановление нормальной функции опорно-двигательного аппарата. Это достигается последовательным использованием приемов мобилизации, манипуляции, постизометрической релаксации, сегментарно-рефлекторного массажа и других рефлекторных методов лечения, а также с помощью аутомобилизирующих упражнений. В каждом варианте проведения основных мануальных приемов имеются свои технические тонкости. Важный момент в мануальной терапии

- *мануальная диагностика функционального суставного блока*, которая основывается на исследовании диапазона линейного скольжения поверхностей сочленения по продольной оси. Выполнение тестов и оценка «суставной игры» выполняется в нейтральном и в крайнем положениях сочленения (максимального сгибания и разгибания). Важно обращать внимание на обнаружение блока в одном направлении, которое не обязательно предполагает присутствие в другом на одноименной оси и тем более на другой. Движение аналогичное по направлению диагностическому, но с многократным смещением сустав-

ных поверхностей вдоль оси вращения по типу ритмического пружинирования с постоянным направленным усилием того же вектора является лечебным приемом, который называется мобилизацией.

В мануальной терапии **приемы мобилизации** применяются самостоятельно или в качестве подготовки перед проведением манипуляции. Подобные приемы представляют собой серию ритмически повторяющихся движений в суставе, которые не превышают диапазон объема нормальной подвижности пассивно. G. Maitland (1977) подразделяет типы движений при мобилизации на четыре степени:

*I степень — движения малой амплитуды вблизи начального положения диапазона;*

*II степень — движения с большой амплитудой, не выходящей за пределы диапазона, оно может занимать любую часть диапазона, но не доходить до его пределов;*

*III степень — также движения с большой амплитудой, но доходящие до пределов диапазона;*

*IV степень — движения с малой амплитудой у предела диапазона. Колебательные движения проводят не более 20 с.*

Таким образом, под мобилизацией понимаются пассивные движения в тугоподвижных суставах, которые осуществляется в определенных направлениях с целью достижения нормальной подвижности сустава. В начале лечения проводят пассивные движения по типу "суставных игр" (joint play). В этом случае под действием усилия в продольном направлении суставные поверхности отдаляются друг от друга (тракция) или параллельно приближаются. Оба принципа можно сочетать при выполнении пассивных движений в зависимости от анатомической особенности. Это позволяет усилить мобилирующий эффект обеих приемов. Таким образом, мобилизация является техникой лечения, при которой пассивные и активные движения в определенном направлении обеспечивают восстановление нормальной подвижности сустава посредством растяжения тканей (тракции), перемещения в параллельном направлении, форсирования конечных этапов движения. Особое значение имеет соблюдение принципов воздействия: "малая скорость - большая амплитуда".

Мобилизации используются для всех периферических суставов и различных отделов позвоночника. Техники мобилизации используются в ограниченном диапазоне произвольных движений. Выбор направления движений обусловлен физиологической, нормальной региональной и сегментарной биомеханикой суставов. Цель применения подобных техник заключается в достижении возможного конечного предела движения с появлением ощущения "завершения". Под ним понимается не грубое завершение пассивного

движения. В зависимости от характера контрактуры целесообразно использовать движение в анте- и ретрофлексию или ротационную мобилизацию. Для лечения функциональных блоков ПДС и в направлении боковых наклонов. Принцип техник мобилизации (как трансляторно-тракционных, так и мобилизаций в границах активных движений) основан на фиксации одного компонента сустава и выполнении движений мобилизирующего типа другого. Значительно снижает их эффективность ранее прекращение мобилизацию. Их необходимо повторять медленно ритмично до достижения заметного улучшения нарушенной функции сустава.

**Постизометрическая релаксация** применяется в сочетании с мобилизацией, для повышения эффективности последней. Сущность методики заключается в пассивном растяжении мышцы вслед за ее изометрическим сокращением. Длительность сокращения без изменения длины мышцы (постизометрического) не более 7—10 с. В результате чего наступает расслабление мышц. Для эффективности процедуры статическое напряжение (изометрическая работа) и пассивное растяжение мышцы необходимо повторяется 5—6 раз до наступления анальгезирующего эффекта и релаксации соответствующей мышцы. В фазу расслабления мышца не применяется большое усилие, растяжение происходит под действием силы тяжести до точки возникновения естественное сопротивление или до появления боли. Из вновь сформированного исходного положения производится дальнейшее движение, которое повторяются до тех пор, пока не будет устранено ограничение движения или не уменьшится выраженность мышечной контрактуры. Движения можно облегчить за счет дополнительного включения синкинезий дыхания: вдох и задержка дыхания. Направление взгляда к стороне сопротивления увеличивают напряжение; выдох и взгляд, направленный в другую сторону, способствуют релаксации.

Изометрическая работа мышцы имеет особое значение, поскольку на этих принципах разрабатываются техники самолечения большинства двигательных нарушений и контрактур. Их применение позволяет повысить эффективность лечения, поскольку становится возможным заполнение интервалов между процедурами. По нашим наблюдениям, методика постизометрической релаксации эффективна при лечении локальных гипертонусов (алгических миотендинозов), имеющих важное значение в формировании вертеброгенной боли, особенно, при их локализации в паравертебральных, грудных мышцах, мышцах, поднимающих лопатку и др. Например, хороший эффект при лечении вертеброгенной торакалгии отмечали при сочетании постизометрической релаксации с мобилизацией ротации грудного отдела позвоночного столба.

Для большинства пациентов наиболее популярной лечебной мануальной методикой

является манипуляция. Существует убеждение, что это и есть мануальная терапия. Можем подчеркнуть, что манипуляция действительно наиболее существенный фрагмент для большинства процедур. Наиболее радикальные приемы ориентированы на мягкие физиологические воздействия.

*Манипуляция* — плавная дистракция сочленяющихся поверхностей, на фоне которой в перпендикулярном направлении производится быстрая малоамплитудная дислокация сустава с устранением блокирования. В основе манипуляции лежит импульсное воздействие на костно-суставные структуры, которое является продолжением движения, создающего напряжение. Необходимо приложить наиболее оптимально усилие (К. Lewit, 1975).

Во многих случаях манипуляция выполняется непосредственно после мобилизации. По амплитуде и диапазону движения она аналогична мобилизации IV степени. Отличается от нее большей скоростью выполнения. Пассивное движение в суставе производится до предела физиологического барьера. Всегда необходимо оставлять узкий промежуток для лечебных целей и предупреждения травмы мягких тканей или даже костных структур. В пределах этого малого промежутка осуществляются манипуляции, которые сигнализируют о своей эффективности характерным хрустом. Аfferентный импульс при манипуляции оказывает воздействие через модификацию рефлекторного ответа от проприорецепторов суставов, мышц и сухожилий на те патогенетические механизмы. В результате достигается снижение мышечного тонуса сегментарно, устраняется ограниченную подвижность (блокаду) сустава.

Правильное исходное положение — очень важное условие, так как это позволяет пациенту полностью расслабиться, а врачу эффективно работать. Необходимо расслабление рук, поскольку напряженные руки не обеспечивают, хорошего восприятия. Перед проведением приема сустав следует фиксировать, чтобы исключить возможную подвижность. Проведение приема должно быть безболезненным. Результатом правильно проведенной манипуляции являются, как правило, восстановление нормальной и безболезненной подвижности в суставе, а также расслабление периартикулярных мышц. Во время проведения манипуляции часто слышен специфический «хруст» в суставе. Манипуляция может быть прямой. В этом случае воздействие производится непосредственно на позвоночный столб или позвонки соответствующего уровня. В некоторых клинических ситуациях можно применить косвенное воздействие — изменяют положения головы, верхних или нижних конечностей, таза, плечевого пояса и т. д.

На протяжении нескольких десятилетий развития мануальной медицины большую

популярность приобрели приемы мягких диагностических и лечебных техник.

**Мягкая техника** - лечебный метод, используемый в мануальной терапии. Включает в себя различные приемы воздействия на кожу, подкожную клетчатку, мышцы и фасции, а также внутренние органы. Методика позволяет оценить и корригировать дисфункции покровно-тканых и миофасциальных структур. В практической работе получило подтверждение взаимовлияние сано- и патогенетического поведения транслокации кожи, жировой ткани, фасциальной оболочки, мышечной стромы, сухожилий и т.д. Это позволяет создавать необходимые условия для мышечной релаксации и одновременно уменьшать выраженность болевого синдрома.

Некоторые мягкотканые воздействия очень сходны с некоторыми приемами массажа. Они выполняют подготовку пораженного опорно-двигательного сегмента к последующим мобилизации или манипуляции. Наиболее простой способ применения техники заключается в надавливании пальцами с постепенным усилением на выявленные мышечные уплотнения. Сжатие пальцами мышцы производится в течение 1 мин, в первые 30 сек давление усиливается, а затем медленно уменьшается. Дальнейшие мягкотканые воздействия включают региональную продольную тракцию, а также растягивающие воздействия на мышцы, которые осуществляются чаще всего поперечно по отношению к направлению волокон и без сопроводительных движений кожи.

Одним из вариантов диагностических и лечебных воздействий является пассивное продольное растяжение (traction) или поперечное перемещение (twist) — скручивание («протяжение») кожи, фасций, сухожилий или мышц. Наибольшее внимание направлено на создание преднапряжения (достижению функционального барьера), возникающему при разнонаправленных смещениях мягких тканей. Отмечается момент возникновения упругого сопротивления, ее интенсивность и податливость, изменчивость. При патологии возникает препятствие во время манипуляций ощущается раньше, ткань более жесткая. Уменьшение ригидности и отдаление эластичной преграды состоит в ступенчатом последовательном чередовании динамических (до ощущения пружинящего барьера) и статических (изометрических) пассивных воздействий при помощи рук на соответствующий уровень мягких тканей. Фиксация осуществляется щипковым захватом (по типу выделения складки Киблера). Можно применять прямой контакт подушечек пальцев или другими опорными выступами ладонной поверхности кисти. Иногда воздействие производят локтевым бугром.

**Периостальный массаж** следует выделить среди других рефлекторных методов воздействия. Периостальный массаж проводят в соответствующей рефлексогенной зоне



(на чувствительных грудино-реберных соединениях и по ходу ребер). Врач пальпаторно определяет расположение периостальных точек, после этого проводится массаж - ритмичное локальное нажатие дистальной фалангой большого пальца с частотой примерно 1 раз в секунду.

**Дозированная прессура.** Методическим эквивалентом мягкой дислокации тканей является локальное давление (tension). При таком воздействии достигается изменение длины и плотности тканей при ее смещении вглубь. Подобный прием позволяет выявить и произвести лечебное воздействие на размеры и интенсивность «барьера».

**Сегментарно-рефлекторный массаж.** Практически во всех случаях применяется в комплексе с упражнениями для обеспечения нормализации функции мышц с участками локального гипертонуса.

**Аутомобилизация** - является специализированным методом лечебной гимнастики и получила свое развитие в тесной связи с мануальной терапией. Аутомобилизационные упражнения были разработаны F. Kaltborn (1965) и дополнены K. Lewit (1975). Перед их назначением следует подробно обследовать больного методами мануальной диагностики и определить отделы позвоночного столба с нарушенной функцией. Аутомобилизация показана в случаях ограничения подвижности ПДС. Для проведения аутомобилизации характерна строгая направленность и точная локализация воздействия, что и отличает ее от обычных лечебных упражнений при заболеваниях позвоночника. Последнее достигается выбором необходимого для выполнения процедуры исходного положения, которое обеспечивает осуществление движения на соответствующем уровне двигательных сегментов. Ограничение движений в смежных позвонках производится при исходном положении или фиксации, которую выполняет больной.

## **АЛГОРИТМ ПРОВЕДЕНИЯ МАНУАЛЬНОЙ ТЕРАПИИ**

Дифференцированное применение методов мануальной терапии зависит от патогенеза и типа биомеханических нарушений функции позвоночника, особенностей личности больного и др. факторов. Поэтому непосредственная работа грамотного мануального терапевта начинается с определения нозологического диагноза и мануальной диагностики, включающих: оценку компонента фиксации, установление степени его значимости в патогенезе заболевания и осложнений, производится диагностика суставных блокад, локальных тканевых напряжений, миофасциальных укорочений, составляющих базис неадекватного патогенетического фрагмента фиксации и её осложнений.

Перед непосредственным проведением мануальной терапии врачу необходимо:

1. установить клинико-рентгенологический диагноз;
2. определить тип биомеханических нарушений функции позвоночника (блок, гипермобильность, региональный постуральный дисбаланс мышц);
3. установить отсутствие противопоказаний для мануальной терапии;
4. установление положительного психологического контакта с больным

Затем мануальный терапевт определяет программу (тактику) дифференцированного применения методов мануальной терапии.

Как правило лечебное воздействие направлено на нормализацию биомеханики всего позвоночного столба как единого органа. Для этого манипуляции (мобилизации) необходимо проводить на уровне всех ключевых ДПС где выявлены функциональные нарушения. Особое внимание следует уделять также синдромным нарушениям, часто являющимся непосредственной причиной возникновения вертеброгенной боли, к ним относятся рефлекторные изменения, в области шейного, грудного, поясничного отделов позвоночного столба и грудной клетки.

Проведение приемов релаксации:

- A. правильный выбор исходной позиции - положение врача относительно пациента, контакта с расположением рук врача на области воздействия пациента для проведения релаксации.
- B. далее следует проведение релаксации - (тракционной, постизометрической, дыхательной, глазодвигательно-дыхательной или другие комбинирования, включая мягкую технику).
- C. если результат процедуры положителен, то мануальный терапевт приступает к закреплению полученного результата путем стимулирующего массажа, изометрической гимнастики со статическим локальным напряжением мышцы в ее нейтральном положении и без последующего растяжения и т.п.

Если результат релаксации недостаточно удовлетворительный, то далее следует проведение мобилизации и манипуляции включающее:

- D. выбор позиции и контактного варианта для мобилизации;
- E. выполнение мобилизации.
- F. если желаемое достигается, далее, для закрепление эффекта, следует нормализация местного двигательного стереотипа.
- G. если цель не достигнута, то проводится манипуляция, включающая выбор позиции

и фиксации (захвата) для манипуляции и конструктивное воздействие руками.

На данном этапе воздействия лечебный сеанс можно закончить. Однако можно значительно повысить эффективность воздействия за счет участия самих пациентов в процессе восстановления. Хороший лечебный эффект достигается при самостоятельном выполнении большинства релаксационных, мобилизационных или тонизирующих приемов основной либо профилактической терапии. Как показывает практика, аутотерапия является значительным дополнением мануальной терапии, особенно при малой эффективности лечения. В этой ситуации назначаются упражнения, которые продолжают и дополняют основную лечебную программу врача, достигается лучшая деклинация сочленений и расслабление окружающих тканей. Предлагаются приемы, позволяющие сохранить пациенту восстановленную мобильность и одновременно защитить от дисфиксации, активизируя мускулатуру. Важно правильно подобрать не только перечень упражнений, но адекватным должно быть и их количество адекватных - количество минимальным, время для их усвоения достаточным. Врач контролирует правильность их выполнения, при необходимости проводит их корректирование.

### **МАНУАЛЬНАЯ ТЕРАПИЯ НА ШЕЙНОМ ОТДЕЛЕ**

При проведении лечения следует провести мануальное обследование всех его отделов независимо от клинических проявлений на том или ином уровне позвоночного столба. При осмотре наибольшее внимание уделяется зонам перехода кривизны позвоночного столба и соответствующих отделов позвоночника - затылочно-шейной, шейно-грудной, пояснично-грудной и пояснично-крестцово-подвздошной. Такой подход объясняется важным значением этих отделов для нормального функционирования позвоночного столба как единой биомеханической системы.

Исследование подвижности ПДС на уровне шейно-грудного перехода обычно проводят в положении больного лежа на спине с выступающими за край кушетки головой и шеей. Это положение обеспечивает достаточное расслабление мышц шеи и шейно-грудного перехода. Обязательным условием является положение шеи в срединной позиции. Так удается выполнять движения только на уровне суставов верхне-шейного отдела позвоночника - ПДС С0 - С2).

Исследование подвижности ПДС шейно-грудного перехода проводят в положении стоя со стороны спины. Пациент находится сидя на топчане. Верхний позвонок исследуемого сегмента фиксируют возвышением большого пальца руки. Остальными пальцами этой же руки наклоняют голову больного кзади и в противоположную сторону с ротацией

в ту же сторону. В таком положении происходит замыкание суставов шейного отдела и дальнейшее движение в них становится невозможным. После этого производят пружинящие надавливания большим пальцем другой руки на остистый отросток ниже расположенного позвонка и исследуют подвижность в суставах (рис. 1).

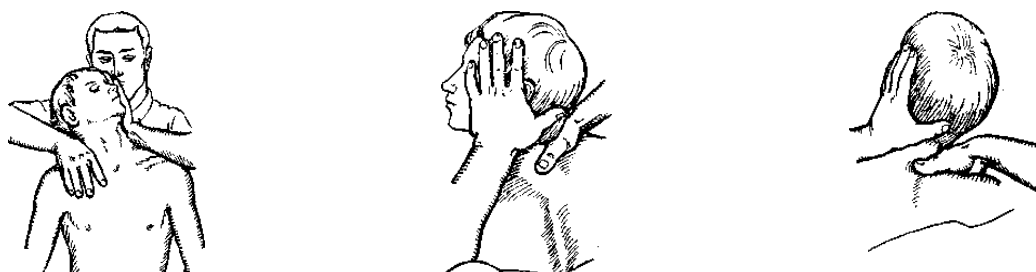


Рис 1. Исследование функции шейно-грудного перехода

### МАНУАЛЬНАЯ ТЕРАПИЯ НА ГРУДНОМ ОТДЕЛЕ

Мануальная диагностика нарушений функции грудного отдела позвоночника и исследование сгибания проводят в положении больного сидя. Своими ладонями больной обхватывает шею сзади, пальцы собраны в замок, локти максимально приведены друг к другу и находятся под подбородком.левой рукой врач фиксирует предплечья и оказывает на них давление сверху. Постепенно увеличивается сгибание вперед в грудном отделе, одновременно с этим большой (указательный) палец правой руки контролирует положение остистых отростков грудных позвонков (рис. 2).

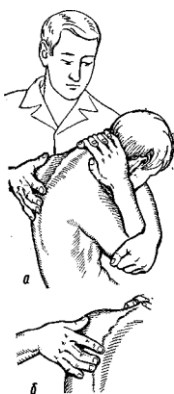

Рис.2 Исследование сгибания в грудном отделе

Исследование разгибания производится в том же исходном положении, но движение левой рукой направлено на плечевые кости с захватыванием непосредственно локтевых суставов снизу вверх (рис. 3). Таким приемом выполняется разгибание грудного отдела

позвоночника. Одновременно с этим пальцами правой руки контролируют сближение остистых отростков. Возникновение блока ПДС это движение остистых отростков отсутствует.

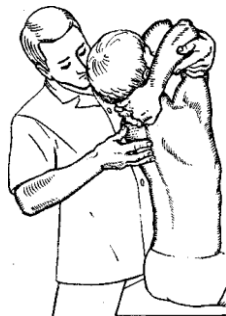

Рис. 3. Исследование разгибания в грудном отделе позвоночника

### МАНУАЛЬНАЯ ТЕРАПИЯ НА ПОЯСНИЧНОМ ОТДЕЛЕ

Для исследования функции межпозвоночных суставов пояснично-грудного перехода ( $Th_{X-LII}$ ) врач располагается позади и несколько сбоку от больного, сидящего для лучшей фиксации таза, верхом на топчане и держащего руки с переплетенными пальцами на затылке. Он проводит свою руку под одноименной рукой больного и захватывает его противоположное плечо, проходя рукой через треугольник, образованный противоположной рукой больного. Затем за счет движения своего туловища вращает тело больного вокруг позвоночного столба и одновременно пальцами второй руки пальпирует остистые отростки на исследуемом уровне, определяя нарушение ротации тел позвонков (рис. 4). Блокада пояснично-грудного перехода сопровождается напряжением мышц поясничной области, которые можно пропальпировать даже через брюшную стенку.

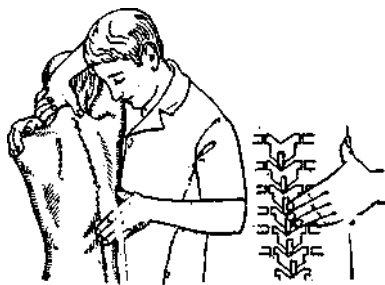

Рис.4 Исследование ротации в области пояснично-грудного перехода

Исследование сгибания поясничного отдела позвоночного столба выполняют в положении больного лежа на боку. Рукой, которая расположена ближе к ногам, врач производит захват и фиксирование ноги больного под колени и производит их сгибание, колени

нужно привести ближе к животу. После этого нужно зафиксировать их бедрами и выполняется дальнейшее сгибание туловища больного. Пальцы обеих рук располагают на остистых отростках позвонков, которые отсутствуют уровню заблокированного сегмента (рис. 5).

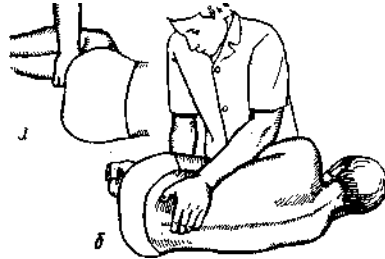


Рис. 5. Исследование сгибания поясничного отдела

Разгибание позвоночного столба исследуют в том же исходном положении больного, захватив его ноги правой рукой над лодыжками. Проводя разгибание туловища больного, одновременно левой рукой пальпируют сближение остистых отростков позвонков, которое при блокаде отсутствует (рис. 6).

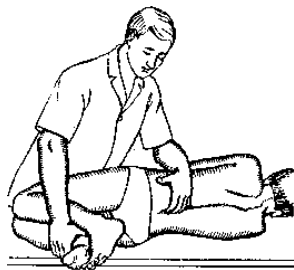


Рис. 6. Исследование разгибания поясничного отдела

Боковое сгибание поясничного отдела позвоночника исследуют в положении больного лежа на боку. Ноги должны быть согнуты в тазобедренных и коленных суставах под прямым углом. Врач располагается спереди, ноги фиксируются в области голеностопных суставов, одной рукой выполняется боковое сгибание туловища, пальцами другой руки контролируется объем сгибания поясничного отдела. Ориентиром служит амплитуда смещения остистых отростков позвонков (рис. 7).

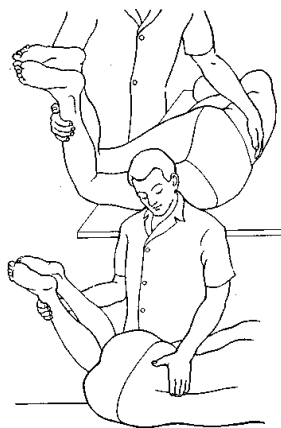

Рис. 7. Исследование бокового сгибания поясничного отдела

Функцию крестцово-подвздошных суставов оценивают в положении больного лежа на спине. На стороне обследования нога согнута. Одной рукой выполняется захват согнутого колена, его проводят в положение аддукции, при этом таз приподнимается. Следующим этапом производят давление рукой и собственной грудиной по продольной оси бедра, одновременно с этим пальцами второй руки пальпаторно проводят контроль движений в суставе.

## ДИФФЕРЕНЦИАЛЬНАЯ ДИАГНОСТИКА И ЛЕЧЕНИЕ БОЛЕЙ В ПОЯСНИЦЕ

Болевые ощущения в пояснице занимают лидирующее место среди болевых синдромов другой локализации [7]. Особенности возникновения и течения болей этой локализации имеет сходные закономерности, характеризующие другую локализацию и включает: **транзиторную боль** – состояние, при котором болевой феномен исчезает раньше, чем закончился вызвавший ее патологический процесс, в большинстве случаев не требуется активного медицинского вмешательства; **острую боль** – имеет место в том случае, когда эти два состояния совпадают по времени появления и исчезновения, и **хроническую боль** – продолжается более длительно в сравнении с периодом окончания патологических изменений. Острые боли в спине разной интенсивности встречаются у 80–100% всего населения. До 20% случаев среди взрослых имеют место периодические и рецидивирующие боли в спине от 3 дней и более. Доказано значительное увеличение (более 200%) давления между межпозвоночными дисками при изменении положения тела из положения лежа в положение стоя. В тоже время положение сидя в неудобном кресле приводит к нарастанию этого параметра более 400% [6]. По данным разных исследователей наибольшему риску возникновения болей в спине подвержены люди в возрасте от 25 до 49 с особенно-

стью профессиональной и трудовой деятельностью - управление машинами, выполняющие динамический физический труд (плотники–строители) или длительно находящиеся в статическом положении (офисные работники). Среди социальных, индивидуальных, профессиональных факторов установлена связь между болью в спине и низким уровнем образования, недостаточной физической активностью, курением, частыми наклонами и подъем тяжестей во время работы [5].

### СХЕМА СЕГМЕНТАРНОЙ ИННЕРВАЦИИ

Для эффективной диагностики и последующего лечения необходимо учитывать два аспекта. Необходимо *определить источник боли и пути ее устранения*. У человека все анатомические структуры позвоночника имеют нервные окончания и могут выступать в качестве источником боли. Обособленное место занимает костная ткань. Функцию болевых рецепторов выполняют свободные нервные окончания. Значительное их количество имеется в капсулах апофизеальных (фасеточных) суставов, сегментарном и общем связочном аппарате (желтой, межкостистой связках, задней продольной), твердой мозговой оболочке, эпидуральной жировой клетчатке, периосте позвонков, стенках артериол и вен, паравертебральных мышцах, наружной трети фиброзного кольца межпозвоночных дисков. Допускается, что часть этих окончаний в норме выполняют иные функции и преобразуются в ноцицепторы при изменении порога чувствительности и нарастании интенсивности стимуляции. В патологический процесс могут быть вовлечены любые из перечисленных структур позвоночного двигательного сегмента или позвоночного столба в целом. Для врача важно понимать, что начинается процесс с изменений в межпозвоночном диске, далее наблюдается вовлечение других структур, которые обеспечивают структурную и функциональную сохранность [8,10].

Проводя диагностику важно уметь дифференцировать боли различного типа и происхождения: локальную, радикулярную, невральную, отраженную и миофасциальную, т.е. возникающую в результате вторичного спазма мышц [6].

*Локальная боль* может возникать при любом патологическом процессе, когда происходит вовлечение чувствительных волокон нерва или корешка (повреждение или ирритация). Этот феномен во многих случаях носит постоянный характер, может меняться интенсивность, зависеть от особенности положения тела или конечностей, уменьшаться или увеличиваться при определенных движениях. По характеру - может быть острой или ноющей (тупой), часто имеет разлитой характер, всегда ощущается в пораженной части спины или в непосредственной близости от этой области.



**Отраженная боль** бывает двух типов. Один из этих вариантов встречается в случае проецирования от позвоночника в области поясничных и верхних крестцовых дерматомов. Другой вариант - проецирование в эти зоны от внутренних органов брюшной полости и таза. При боли, которая возникает в результате патологии внутренних органов, отсутствует взаимосвязь (усиление или ослабление) с движениями в позвоночнике. Как правило, имеется ее уменьшение в положении лежа, возможно снижение интенсивности при изменении функционального состояния внутренних органов.

**Радикулярная боль** имеет значительную интенсивность, дистальное (периферическое) распространение в соответствующую область (дерматом). Механизм возникновения такой боли связан с изменением конфигурации, растяжением, раздражением или сдавливанием корешка спинномозгового нерва. Распространение боли всегда происходит от центральной части локализации проводников (от позвоночника) к какому-либо участку нижней конечности. Усиление боли и простреливание при кашле, чихании или напряжении являются характерными факторами. Аналогичными симптомами сопровождается любое движение, вызывающее растяжение нерва или увеличивающее давление цереброспинальной жидкости.

**Миофасциальная боль** - может проявляться локальной или отраженной болью. Стойкое напряжение мышечный спазм может возникать в связи со многими заболеваниями позвоночника или внутренних органов. Часто миофасциальный синдром приводит к значительным нарушениям осевой функции позвоночника, ухудшает нормальное положение туловища и физиологическую биомеханику. Длительное напряжение мышц служит причиной ноющей или судорожной боли. В этом случае она ощущается как напряжение и ограничение подвижности поясничных, крестцово-позвоночных, ягодичных и мышц проксимальных отделов конечностей.

Болевой синдром в пояснице может возникать по другим причинам, в том числе не вертеброгенного характера - гинекологическая, почечная патология, сосудистые поражения, неврологические заболевания. При сгибании, разгибании и ротации позвоночник функционирует единой системой с различной нагрузкой в соответствующих сегментах. В норме при отсутствии патологических изменений в межпозвоночном диске соотношение внутрибрюшного давления и напряжение паравертебральных мышц, связок предотвращает возникновение сегментарной нестабильности двигательных сегментов. Формирование регионарного мышечного дисбаланса при обеспечении поддержания позы служит причиной сегментарного смещения в одной из трех плоскостей (кпереди, кзади, вправо или влево). Этому способствуют врожденные структурные изменения: асимметрия длины ног или

костных структур тазового кольца, аномалии развития позвонков и участков их прикрепления друг к другу. Наиболее распространенные проявления этих изменений - кривой или скрученный таз, дисфункции крестцово-подвздошных сочленений, болезненная односторонняя сакрализация или люмбализация, асимметричная ориентация апофизеальных суставов и др. [2].

Патологические процессы со структурными повреждениями, вызывающими боли в пояснично-крестцовой области, следующие: грыжи пульпозного ядра; анатомически узкий позвоночный канал (стеноз центрального канала, стеноз латерального канала); нестабильность двигательных сегментов вследствие дисковой (дегенерации межпозвоночного диска) или экстрадисковой (фасеточных суставов, спондилолистеза) патологии; мышечно-тонический или миофасциальный синдром [12]. В клинической картине выделяют компрессионную радикулопатию и рефлекторные болевые синдромы, которые ухудшают качество жизни пациентов [9,10]. Прогрессирование радикулопатии может служить причиной инвалидизации,

## КОМПРЕССИОННЫЕ РАДИКУЛОПАТИИ

### *Грыжа межпозвоночного диска*

Одной из основных и наиболее частых причин боли в поясничном отделе позвоночника является грыжа межпозвоночного диска. Механизм ее формирования изучен достаточно подробно. Первоначально возникают повреждения только внутренних волокон фиброзного кольца и наблюдаются протрузии диска. Сохранившиеся в целостном состоянии наружные волокна образуют подвижный фрагмент. Это способствует проникновению (протрузии) кольца в вентральную часть позвоночного канала.

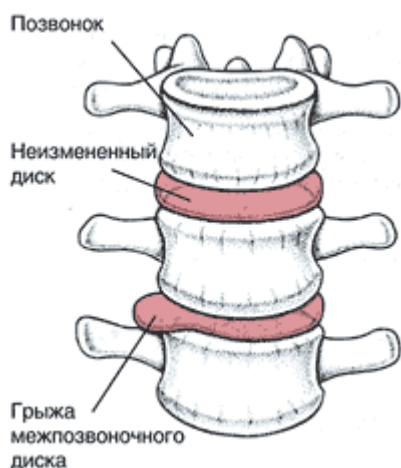


Рис. 8. Грыжа межпозвоночного диска

При прогрессировании дегенеративно-дистрофического процесса повреждению наружных волокон фиброзного кольца межпозвоночного диска с выбуханием фрагмента пульпозного ядра за пределы циркулярных волокон и сохранением связи с веществом ядра образуется экструзия. Отделение и обособление частей с образованием свободных фрагментов является этапом секвестриро-

вания грыжи диска. Эти участки могут смещаться в различных направлениях (вверх, вниз, в стороны) по позвоночному каналу. Быстрота развития процесса часто варьирует от нескольких месяцев до нескольких лет. Прочность задней продольной связки ограничивает развитие центральных грыж и в этой ситуации они формируются в латеральном направлении. Значительное боковое расположение грыж встречается достаточно редко.

Другой причиной корешковых или корешково-сосудистых синдромов является относительная узость спинального канала. В начальных стадиях формирования грыжи диска в первую очередь страдает твердая мозговая оболочка, затем вовлекается периневрий спинномозговых ганглиев и корешков конского хвоста. Достаточная ширина позвоночного канала позволяет компенсировать компримирующее влияние грыжи диска и может вызвать боль в спине, ограничение движений, ограниченный защитный мышечный спазм за счет растяжения волокон задней продольной связки и ирритации ноцицепторов твердой мозговой оболочки; корешковых симптомов в этой ситуации не возникает. Появление признаков вовлечения корешков спинномозговых нервов у этих пациентов связано с дегенеративно-дистрофическими изменениями латеральных межпозвонковых отверстий. Прямой зависимости между размерами канала и появлением признаков компрессии корешков не установлено. Как правило величины канала и невралгических структур находятся в адекватном соотношении. Имеется анатомическая особенность строения и формы позвоночного канала от уровня позвонка L<sub>II</sub> к L<sub>V</sub>. Куполообразная форма позвоночного канала постепенно приобретает конфигурацию трилистника. Подобные анатомические особенности формы канала имеет место у 15% населения и этим объясняется развитие патологического процесса на уровне позвонка L<sub>V</sub>.

Патогенез радикулоишемий при грыже диска представлен на рис. 9.

## Патогенез радикулоишемий

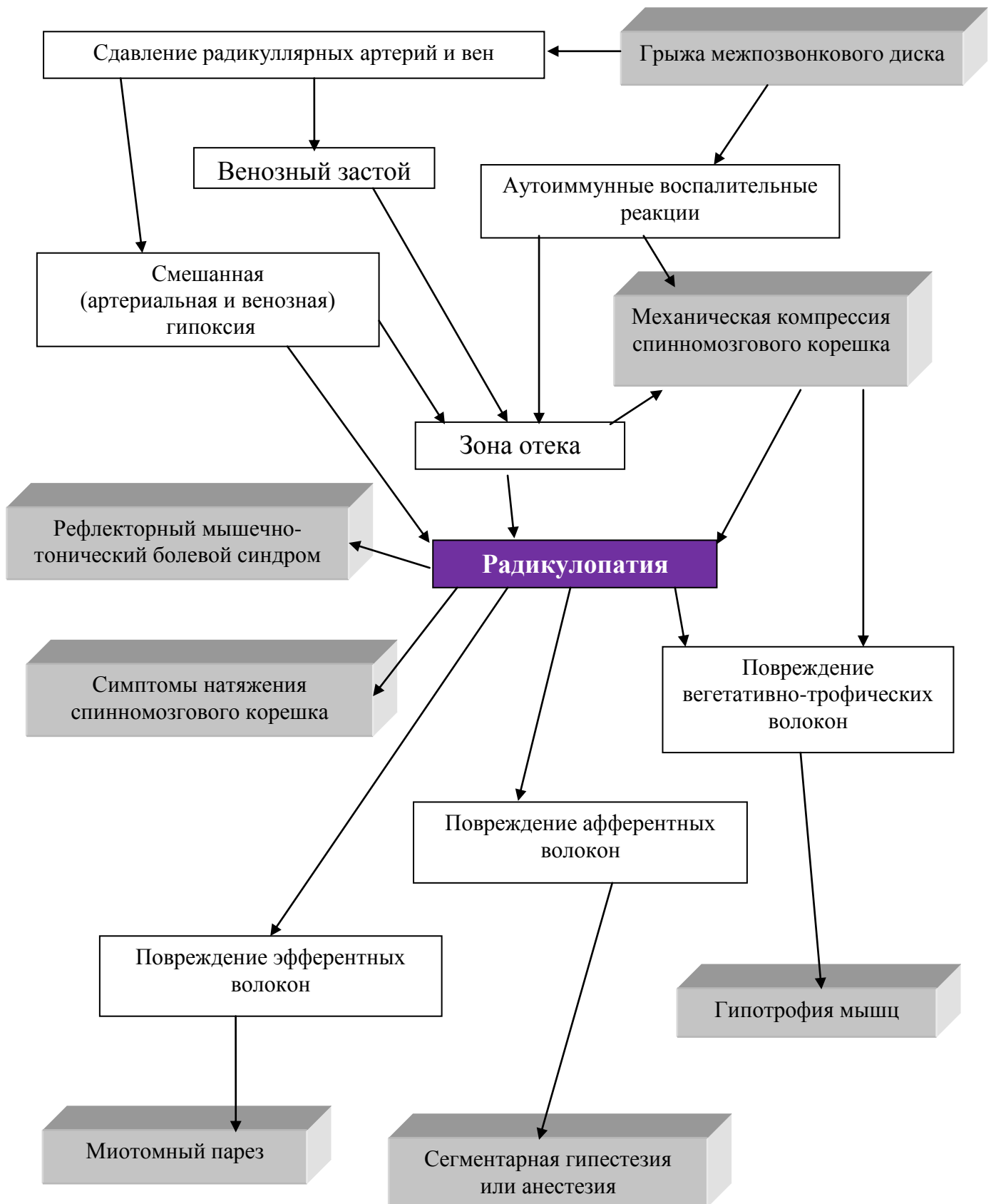


Рис. 9. Патогенез радикулоишемий.

Заболевание чаще отмечается у мужчин в возрасте старше 40 лет. Первыми симптомами грыжи диска обычно является боль в поясничной области, но для достоверного диагноза обязательно наличие в течение нескольких недель сочетания следующих признаков:

1. ***Боль с распространением по корешковому типу***, усиливающаяся при повышении внутрибрюшного давления (при кашле, чихании, смехе, натуживании). Это не характерно для компримирования корешков в латеральных каналах. Боль в ноге усиливается в вертикальном и уменьшается в горизонтальном положении. При стенозировании корешковых каналов в ночное время и утром интенсивность боли возрастает.
2. До 50% пациентов, имеющих патологию межпозвонкового диска можно выявить произвольный ***наклон туловища в сторону, уменьшающийся или исчезающий в положении лежа***. Это связано с односторонним рефлекторным напряжением поясничной мышцы. Достоверной связи между «заинтересованным» диском, корешком и стороной наклона не установлено, но с большей частотой выявляется наклон туловища влево. В процессе лечения или без видимых причин сторона, где выявляется рефлекторный мышечный спазм может изменяться.
3. ***Тест поднятия прямой ноги с ограничением до 50°*** - патогномоничен для выявления выраженных дегенеративно-дистрофических поражений диска. Динамика таких симптомов за небольшой промежуток времени (в течение дня) может указывать на экструзию и секвестрацию межпозвоночного диска. После нахождения больного в положении лежа в течении 2-х часов, увеличивается гидрофильность волокон и количество жидкости в диске возрастает. Клинически определяется уменьшение угла, на который может быть поднята выпрямленная нога (снижается до 30–50°). Переход в положение стоя через 1–2 часа количество жидкости уменьшается, ограничивается зона отека и угол подъема ноги возрастает (составляет 50–70°).
4. ***Сгибание и разгибание в поясничном отделе позвоночника ограничены***. Это вызвано раздражением болевых рецепторов твердой мозговой оболочки. Клиническим признаком является ограничение наклона вперед, например, пациентам трудно надевать носки и обувь. Боковой наклон сохранен в полном объеме. Остальные признаки являются дополнительными и не патогномоничны. Чувствительные, двигательные, рефлекторные нарушения, напряжение мышц не всегда позволяют определить вовлечение корешков [8]. Характер боли при компримировании невралгических структур является не только ноцицептивным, но и невропатическим (до 30% случаев). Патогенез невропатической боли пред-

ставлен на рисунке 10.

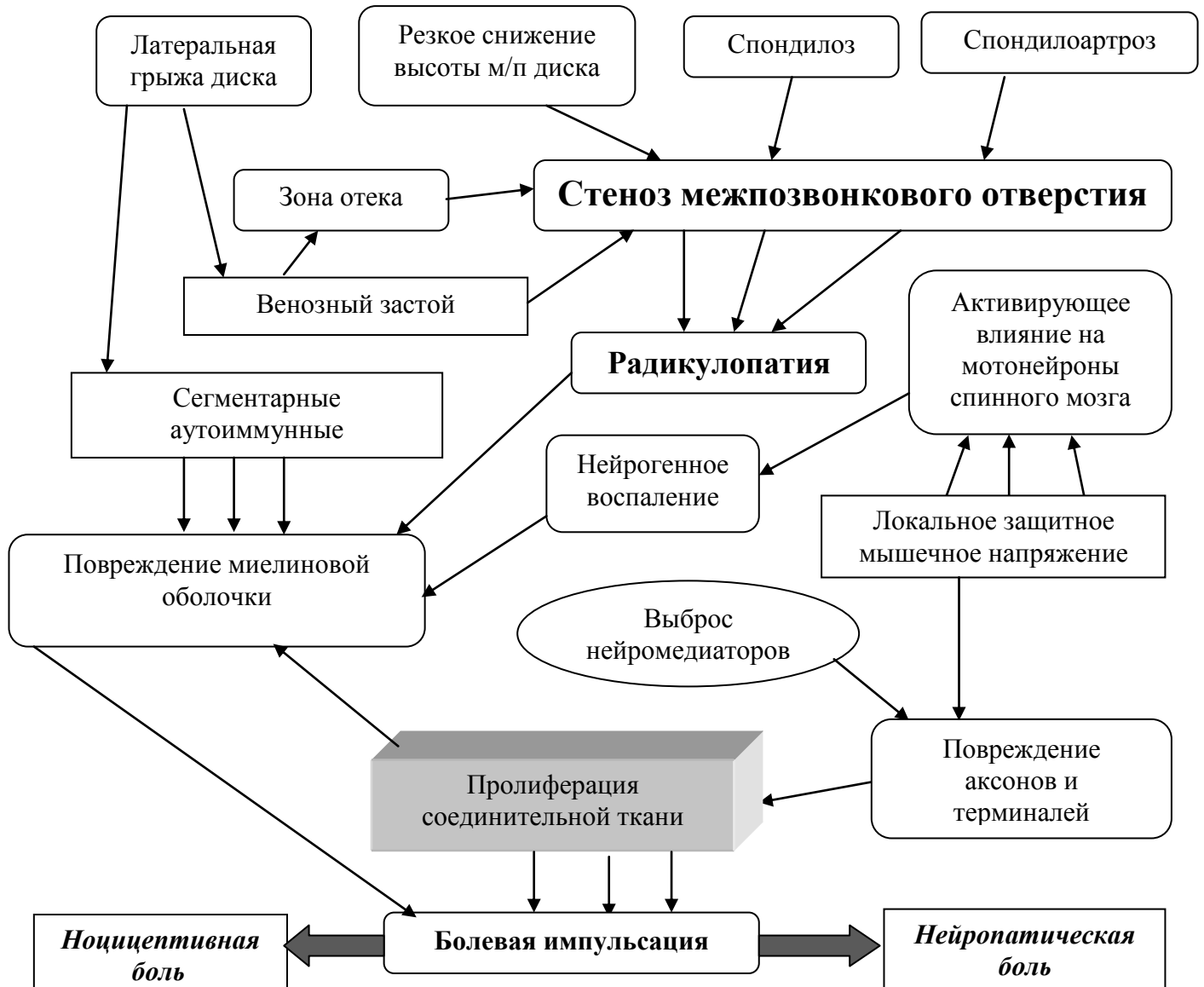

Рис. 10. Ноцицептивная и невропатическая боль при спондилогенной радикулопатии

### ***Узкий позвоночный канал***

Состояние, при котором наблюдается сдавление корешков спинномозговых нервов вследствие дегенеративно-дистрофических изменений костных структур и мягких тканей в корешковых каналах. Отмечается большая частота вовлечения  $L_5$  корешка. Это связано со значительной выраженностью дегенеративных изменений опорного диска этого уровня и большей длиной латеральных каналов на уровне  $L_5-S_1$ . Ущемление возникает в центральном канале. Это более вероятно в том случае, когда он имеет небольшой диаметр и форму трилистника в сочетании с дегенеративными изменениями межпозвоночных дис-

ков, суставов, связок. Развитие болевого синдрома может быть обусловлено не только дегенеративными изменениями, но и наличием утолщения вен (отека или фиброза), эпидурального фиброза (вследствие травмы, оперативного вмешательства с последующим возникновением гематомы, инфекционного процесса, реакции на инородное тело). Абсолютный размер корешковых каналов не может свидетельствовать о наличии или отсутствии компрессии: имеет значение его соотношение с величиной спинномозгового ганглия или корешка. Сегментарные движения позвоночного столба вносят динамический компонент, определяя степень стеноза корешковых каналов.

Разгибание и ротация уменьшают имеющееся пространство, компремируя корешок и его сосуды, что объясняет ограничение обоих видов движения у пациентов с такой патологией. ***Боль корешкового характера при ходьбе связана с ротаторными движениями и наполнением венозного русла при нагрузке.*** Передняя флексия позвоночника не ограничена, поскольку приводит к увеличению размеров латеральных каналов. Характерным является сочетание боли в покое с болью при ходьбе, не вынуждающей пациента к остановке и отдыху. Первое позволяет провести дифференциальный диагноз с дискогенной патологией, второе – отличить этот синдром от других вариантов перемежающейся хромоты. Распространяется боль также по ходу корешка от ягодичцы до стопы, но ее характер иной, чем при изменении межпозвоночных дисков. Чаще ее характеризуют, как постоянную, выраженную, не имеющую динамики в течение суток или усиливающуюся в ночное время, а при ходьбе, в зависимости от позы (при длительном стоянии, сидении). Боль сохраняется в положении сидя, поэтому больные предпочитают сидеть на здоровой ягодичце. Усиления болевых ощущений при кашле и чихании не происходит. Пациенты (в отличие от страдающих грыжей диска) никогда не жалуются на невозможность разогнуться (при умывании), не имеют наклона туловища в сторону. Типичного анамнеза не наблюдается. Неврологические проявления выражены умеренно (ограничение разгибания туловища в 80% случаев, положительный симптом Ласега с умеренным ограничением угла поднятия прямой ноги до 80° в 74%), рефлексорные и чувствительные нарушения отмечаются у 85% больных, мышечная слабость у 5%.

Диагноз устанавливается на основании клинических данных и нейровизуализации (КТ и/или МРТ). Для оценки двигательных и чувствительных волокон корешков нужно выполнить ***электрофизиологическое исследование*** – соматосенсорные вызванные потенциалы (ССВП), электронейромиографию. При выраженных болях хорошим эффектом обладают эпидуральные блокады с введением глюкокортикостероидных препаратов и анестетиков локального действия. Значительно реже выполняют хирургическую декомпрес-

сию латерального канала, которая приводит к улучшению в 68% случаев [8].

### ***Нейрогенная хромота***

Нейрогенная хромота, как один из вариантов болевого синдрома пояснично-крестцового уровня. Чаще наблюдается у мужчин в возрасте 40–45 лет, которые выполняют преимущественно физическую работу. ***Боль локализована в одной или двух ногах при ходьбе, локализуется выше или ниже уровня колена, может распространяться на всю ногу.*** В покое боль менее выражена, у большинства больных в анамнезе имеются ранее перенесенные эпизоды боли в спине. В диагностике информативно возникшие ограничение разгибания в поясничном отделе позвоночника при нормальном объеме сгибания, уменьшение боли при наклоне вперед после ходьбы, ограничение пройденного до появления боли расстояния до 500 м. При рентгенографии можно верифицировать сужение позвоночного канала. В 50% случаев выявление двусторонней симптоматики обнаруживается дегенеративный спондилолистез. В 50% наблюдений у пациентов симптомами на одной стороне – поясничный сколиоз. Проведение миелографии нередко затрудняется ввиду отсутствия пространства для введения контрастного вещества в узкий канал. Поскольку миелографического исследования недостаточно для выяснения природы стеноза, рекомендуется проведение ***MPT или КТ поясничного отдела позвоночника***. Методы визуализации позволяют выявить сужение центрального канала в сочетании со стенозом корешковых каналов, изменения можно обнаружить на нескольких уровнях. Позвоночный канал достаточной ширины не исключает диагноз нейрогенной хромоты.

Важное значение имеет дифференциальная диагностика перемежающейся хромоты другой этиологии. При нарушении кровообращения в ногах отсутствует связь между симптомами недостаточности кровообращения с позой, статическим и динамическим положением позвоночного столба. У этих пациентов отсутствует связь возникновения боли при проведении велосипедной пробы. Боль распространяется только на бедро и голень, а при нейрогенной хромоте отмечается локализация боли от уровня ягодицы до стопы. Диагноз подтверждают значительным снижением или отсутствием пульсации на периферических артериях, недостаточность артериального кровотока по результатам проведения ультразвуковой доплерографии. Необходимо обратить внимание, что может быть сочетание сосудистой и нейрогенной хромоты. Понятие «седалищной» хромоты подразумевает болевой синдром, который обусловлен возникновением ишемии седалищного нерва. Причиной такого состояния является недостаточность нижней ягодичной артерии. Клиническое обследование и миелография не выявляет патологических изменений позвоночника. Для лечения этих заболеваний выполняют хирургическое восстановление проходимо-



сти артериальных приводов соответствующего сегмента - эндартерэктомия. Боли в ногах и слабость усиливаются при ходьбе, во многих случаях может иметь место отраженная боль в поясничном отделе позвоночника. От нейрогенной хромоты это заболевание отличается распространением по бедру, голени не ниже верхней трети, наличие боли при ходьбе и вне ее, нормальные результаты МРТ и миелографии. Нестабильность двигательных сегментов на уровне грудно-поясничного перехода может «маскироваться» под нейрогенную хромоту, вызывая боль при ходьбе.

Не частыми причинами, которые вызывают боли при ходьбе, являются: корешковая боль при стенозировании позвоночного канала при сегментарной нестабильности; венозная хромота, возникающая при физической нагрузке и исчезающая при поднятии ноги вверх. Отмечается у пациентов с перенесенным ранее венозным тромбозом до восстановления коллатерального кровообращения. Появление и усиление боли возникает в результате значительного повышения перфузионного давления и полнокровия; причиной боли в ногах при микседеме является быстрая утомляемость мышц, в основе которой лежит недостаточное повышение метаболизма при физической нагрузке [8].

Нейрогенная хромота возникает при ***нарушении метаболизма в корешках конского хвоста при нагрузке***. Синдром возникает при относительном конституциональном сужении позвоночного канала вследствие дегенеративно-дистрофических изменений позвоночника или по причине смещения позвонков (листезов). Спинальный стеноз на одном уровне или сужения латеральных каналов недостаточно для возникновения хромоты. Чаще наблюдается многоуровневое стенозирование в сочетании с уменьшением корешковых каналов. В этом случае говорят о двухуровневом стенозе (центральный и корешковый каналы). Вследствие этого происходит венозный застой и накопление продуктов метаболизма. Венозное полнокровие значительно усиливается при увеличении артериального притока в тканях, например при нагрузке, а сегментарная ротация при ходьбе приводит к еще большему сужению стенозированного канала. На фоне имеющейся нейрогенной хромоты могут возникать и вторичные изменения сосудов.

Эффективное лечение требует значительных ограничений двигательной активности – отказ от тяжелой физической нагрузки. Производится хирургическая декомпрессия при резко выраженном болевом синдроме. У многих пациентов хорошего результата можно добиться при внутримышечном введении кальцитонина, который уменьшает скелетный кровоток.

#### ***Сегментарная нестабильность позвоночника***

Сегментарная нестабильность позвоночника проявляется болью в спине, которая

усиливается при длительной нагрузке, особенно осевого характера (положение стоя или сидя); нередко больные отмечают появление ощущения усталости или тяжести в пояснично-крестцовой области, которая уменьшается только после отдыха с уменьшением нагрузки по оси (оптимальным является положение лежа). Типичной является ситуация, когда нестабильности двигательных сегментов встречается у женщин среднего возраста с умеренной избыточностью массы тела, хронической болью в спине в анамнезе, впервые возникшей при беременности. Наличие неврологических симптомов не является обязательно. Возможно ее появление и усиление при избыточных движениях. Сгибание не ограничено ввиду отсутствия заинтересованности невральных структур спинального канала. При возвращении в положение прямо происходит резкое рефлекторное движение, обусловленное обратным движением смещенного позвонка. Для разгибания пациенты должны помочь руками с опорой на разных уровнях. При рентгенографии в 2-х проекциях выявляется сужение промежутков между позвонками. Подтверждение диагноза проводится на основе результатов рентгенография позвоночника с функциональными пробами. Лечение предусматривает соблюдение охранительных мер при физической нагрузке, хороший эффект достигается при ношении корсета. Хирургическое лечение сегментарной нестабильности не дает удовлетворительных результатов. Часто нестабильность регрессирует с возрастом при нарастании ограничений подвижности позвоночного столба.

### ***Спондилолистез***

Дегенеративно-дистрофические спондилолистезы наиболее часто встречаются на уровне L<sub>IV</sub>–L<sub>V</sub>. Это с меньшей прочностью связочного аппарата, большей высотой межпозвонковых дисков и плоскостью расположения суставных поверхностей. ***Формированию дегенеративного спондилолистеза способствуют:*** 1) конституциональные особенности строения и плоскость расположения поверхностей фасеточных суставов; 2) приобретенное снижение механической прочности субхондральной кости с микропереломами при остеопорозе и последующим изменением суставных поверхностей; 3) уменьшение эластичности волокон межпозвонкового диска со снижением устойчивости к механической нагрузке; 4) изменение статики поясничного отдела позвоночника с усилением лордоза вследствие снижения эластичности сегментарного связочного аппарата; 5) слабость мышц туловища; 6) избыточная масса тела; 7) малоподвижный образ жизни.

В этом случае причиной появления неврологической симптоматики является сужение и деформация центрального канала, корешковых каналов, межпозвоночных отверстий. Возможно появление симптомов нейрогенной хромоты, компрессии корешков L<sub>IV</sub> и L<sub>V</sub> спинномозговых нервов. Дегенеративный спондилолистез может сочетаться с прояв-

лениями сегментарной нестабильности позвоночника.

Консервативное лечение предусматривает комплекс общих мероприятий, применяющихся при терапии боли в спине. Хирургические вмешательства не проводятся [2].

### **ЛЕЧЕНИЕ КОРЕШКОВЫХ БОЛЕВЫХ СИНДРОМОВ**

В остром периоде заболевания необходимо добиться максимальной разгрузки пояснично-крестцового отдела позвоночника. Длительность периода ограничения нагрузки составляет от 1 до 6 сут. - назначается постельный режим. Одновременно назначают медикаментозную терапию. Для этих пациентов наиболее эффективны *нестероидные противовоспалительные средства* (НПВС): диклофенак натрия, лорноксикам, ибупрофен, целекоксиб, аэртал. Механизм действия НПВП представлен на рисунке 11. Эффективно сочетание НПВС с миорелаксантами, диуретиками и внутривенным введением сосудистых препаратов (вазоактивных и вентонизирующих) [2,3,10]. Выбор конкретного препарата и способа его введения осуществляется индивидуально.

## Механизм действия НПВС и СПВС

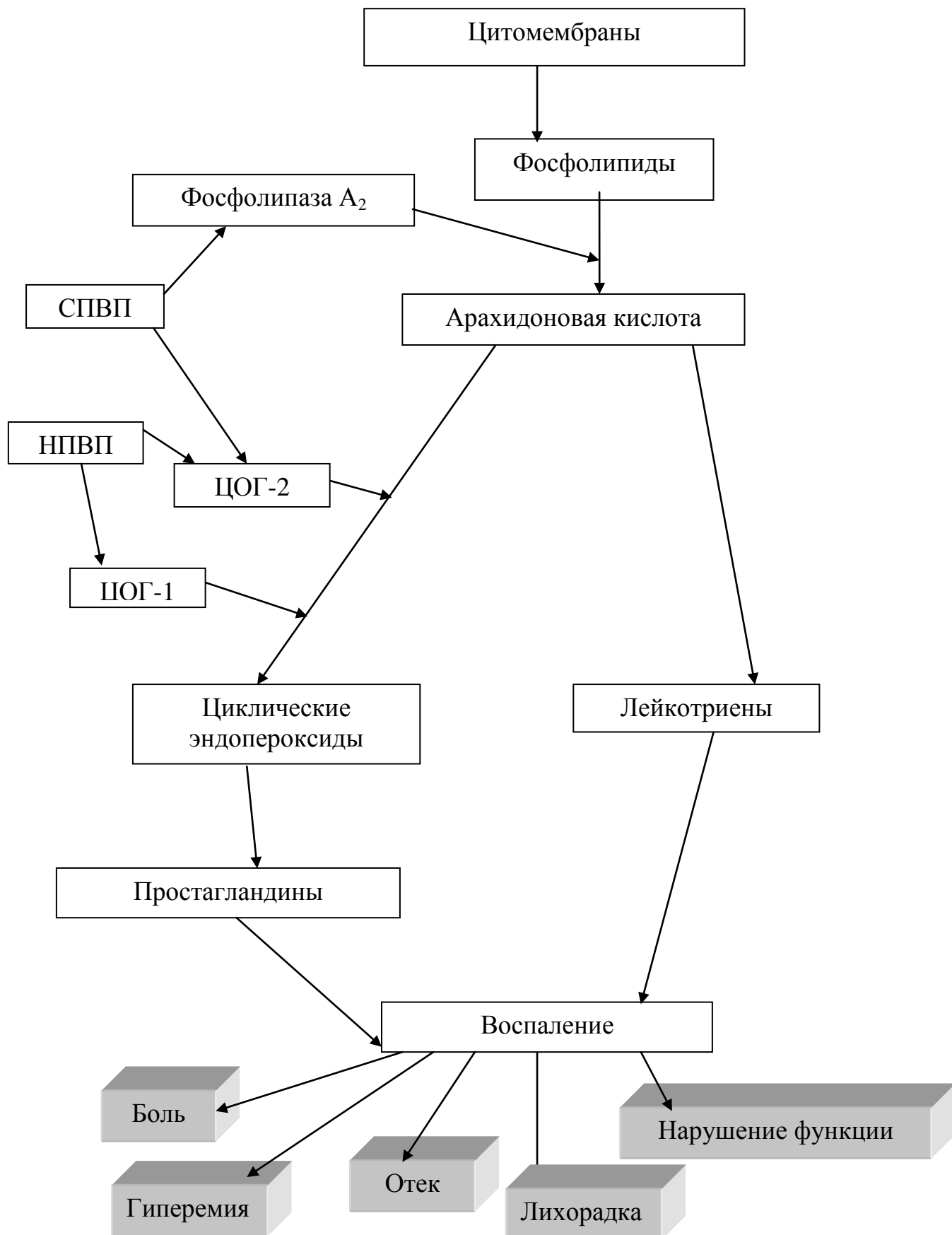


Рис. 11. Механизм действия нестероидных противовоспалительных препаратов

Достаточно широко применяемым лечением с введением в *эпидуральное пространство стероидов*. При точном введении в эпидуральное пространство препараты этой группы химически безопасны. Осложнения возникают в случаях не распознанного попадания препарата в субдуральное пространство [7]. При выраженных стреляющих, нестерпимых болях в схему лечения нужно добавить антиконвульсанты. При интенсивных и не купирующихся болях с использованием других средств назначают *наркотические анальгетики*. При улучшении самочувствия пациента и купировании боли на 40–50% от исходных дополнительно применяют немедикаментозную терапию: *физиопроцедуры* (вакуумный массаж, фонофорез, электрофорез), которые позволяют уменьшить мышечный спазм [3]. В зависимости от динамики состояния пациента примерно уже на 3–5 сутки можно использовать *методы щадящей мануальной медицины*. Это могут быть такие приемы как: мобилизации, релаксация мышц, другие техники расслабления. Они позволяют уменьшить выраженность анталгического сколиоза, увеличить объем движений в пояснично-крестцовом отделе позвоночника [4].

Даже при незначительном улучшении двигательной функции можно добиться эффекта при длительной консервативной терапии. Прогноз лечения хуже при появлении перекрестной боли на здоровой стороне при выполнении теста Ласега. Менее благоприятным считается отсутствие уменьшения боли при изменении положения тела, выраженном наклоне туловища, неизменных данных теста Ласега в течение 2 нед. постельного режима. Нарастающая в течение нескольких месяцев симптоматика с усилением симптомов натяжения (уменьшение угла поднятия прямой ноги при симптоме Ласега) свидетельствует о наличии клинически значимой грыжи межпозвоночного диска. Консервативное лечение в этой ситуации которой неэффективно. Показаниями к оперативному лечению следует считать сдавление корешков конского хвоста с парезом стопы, анестезией аногенитальной области, нарушением функций тазовых органов. Одним из вариантов выбора в пользу хирургического лечения является сохраняющиеся боли высокой интенсивности и малая эффективность медикаментозной (противоболевой) терапии. Целесообразно передать больного для хирургического лечения и в случае грубого нарушения статики позвоночника с формированием анталгической позы с отсутствием эффекта от консервативного лечения (медикаментозного и немедикаментозного). Подходы к тактике лечения представлены на рисунке 12.

*Принципы лечения*

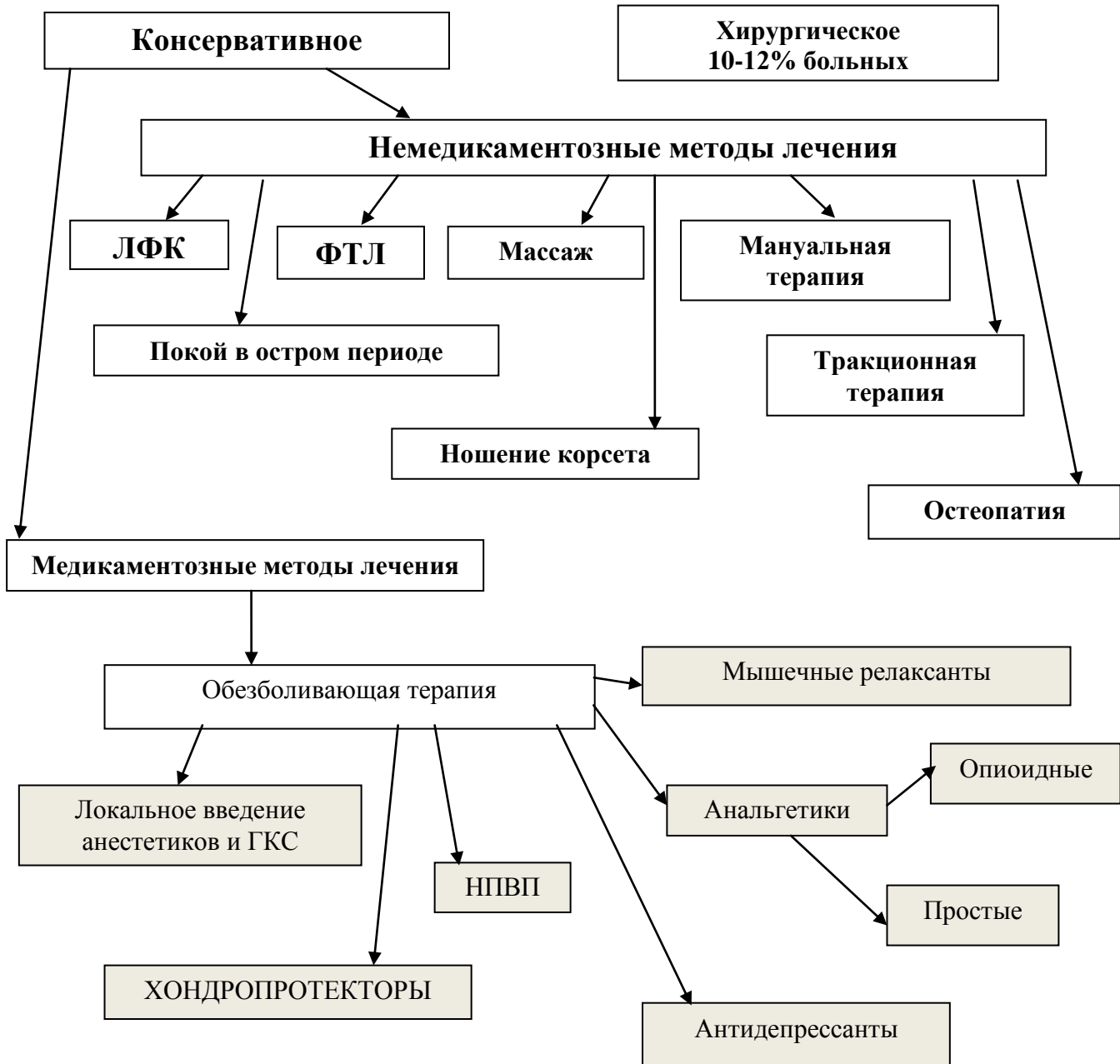


Рис. 12. Тактика лечения больных при боли в спине

### РЕФЛЕКТОРНЫЕ БОЛЕВЫЕ СИНДРОМЫ

В клинической практике наиболее часто встречаются рефлекторные болевые синдромы. По данным разных авторов частота их встречаемости составляет около 85% больных с болями в спине. Они связаны с раздражением рецепторов фиброзного кольца, мышечно-связочных и суставных структур позвоночника. В этих ситуациях не возникает неврологических синдромов, но могут встречаться псевдокорешковые синдромы. В ранние сроки развивается локализованный мышечный спазм, представляющий собой защит-

ный физиологический феномен. Так происходит повышение болевого порога и ограничивается подвижность заинтересованного отдела позвоночника. Практически во всех случаях напряженные мышцы выступают в роли вторичных источников боли. Этим механизмом запускается порочный круг «боль – мышечный спазм – боль», сохраняющийся в течение длительного времени и формирующий миофасциального болевого синдрома (МБС). По данным литературы, *от 30 до 85% населения страдают разной степенью выраженности МБС*. Эпизоды обострения заболевания могут длиться до 12 месяцев. К развитию МБС приводит острое перерастяжение мышцы не зависимо от силы, например, при выполнении «неподготовленного» движения. Повреждение мышцы в виде ее повторной травматизации или подверженности избыточной нагрузке, воздействие чрезмерно высокой или низкой температуры также могут привести к развитию МБС. Помимо повреждения мышечной ткани, предрасполагающими факторами являются также длительное неправильное положение тела (антифизиологические позы), например – при длительной работе за компьютером. Роль этих предрасполагающих факторов в развитии заболевания еще более возрастает, если у пациента имеются нарушения питания или обмена веществ, анатомические структурные несоответствия (асимметрия длины ног или тазового кольца), сопутствующие психологические или поведенческие состояния.

Классическим примером мышечно-тонического синдрома является *синдром грушевидной мышцы*. В этом случае возникает острая боль по задней поверхности бедра от ягодицы (по ходу седалищного нерва). Боли возникают вследствие ишемии от сдавления нервных волокон напряженной грушевидной мышцей. Болезненность усиливается при абдукция согнутого бедра и ограничена его внутренняя ротация. Такое движение вызывает растяжение и сокращение «заинтересованной» мышцы. Объем движений в поясничном отделе позвоночника не изменен, сгибание прямой ноги ограничено [1]. Ведущую роль при лечении МБС отводят локальным воздействиям: инъекциям анестетиков, аппликациям на болевые участки кожи гелей, мазей с противовоспалительным или раздражающим действием [1]. Оправданно применение аппликаций димексида в сочетании с кортикостероидами, анестетиками (лидокаином, прокаинам). Немедикаментозная терапия включает в себя рефлексотерапию (иглорефлексотерапия, точечный массаж, чрескожная электронейромиостимуляция и др.), мягкие мышечно–энергетические и миорелаксирующие техники [4].

## ПСИХОГЕННЫЕ БОЛИ В НИЖНЕЙ ЧАСТИ СПИНЫ

На формирование поведенческих реакций на боль оказывают влияние опыт запечат-

ления болевого поведения лиц, окружавших больного в детстве, опыт перенесенной собственной боли, фактор социальной и финансовой выгоды, генетические и этнические особенности. Таким образом, при незначительном повреждающем воздействии может наблюдаться высокий уровень восприятия собственной боли. У пациентов этой категории (с жалобами на типичные мышечно–скелетные боли) не удастся выявить отчетливых нейроортопедических изменений. Выделяют первичную и вторичную формы психогенной поясничной боли. **Первичные психогенные боли**, как правило, обусловлены актуальной или хронической психотравмирующей ситуацией, реализация которой осуществляется через конверсионные механизмы с использованием симптомов ранее перенесенной патологии. **Вторичные психогенные боли** обусловлены длительно текущим болевым синдромом скелетно–мышечной природы, иногда клинически представляя совокупность вербальных, мимических, двигательных и ритуальных действий, акцентирующих присутствие боли – т.е. болевое поведение. Причем у этих больных могут присутствовать умеренно выраженный мышечно–тонический, миофасциальный синдром, хотя лидируют тревожно–депрессивные расстройства. Подобная клиническая картина в течение 6 мес. и более с наличием актуального психогенного фактора, при отсутствии психических заболеваний может трактоваться, как психогенная боль. Важно распознать диспропорцию между интенсивностью страдания и органическим дефектом. Выделяют **комплекс признаков, характерных для пациентов с болевым поведением, страдающих болью в поясничном отделе позвоночника**: боль в поясничном отделе позвоночника при аксиальной нагрузке; боль в поясничном отделе при «симулированной» ротации (ротация таза с нижними конечностями в положении стоя); боль при смещении кожи (легкий щипок) на спине; произвольное сопротивление поднятию прямой ноги, уменьшающееся при отвлечении внимания больного; сенсорные нарушения, зоны которых не соответствуют традиционной схеме [8].

Затруднения в лечении усугубляются тем, что обычно этим пациентам уже проведен не один курс медикаментозной, мануальной и физиотерапии. В этих случаях следует предпринять попытку комплексного воздействия; применяют фармакологические и психотерапевтические методики. Из фармакологических препаратов базовыми являются **трициклические антидепрессанты и нейролептики**. На сегодняшний день обоснованно применение умеренно терапевтических доз amitriptyline. Из других трициклических антидепрессантов можно рекомендовать флуоксетин, миансерин, кломипрамин и др.

Терапию нейролептиками (препараты – производные фенотиазина и тиоксантена) начинают с малых доз и, как правило, сочетают с приемом трициклических антидепресс-



сантов, хотя существуют и схемы монотерапии. Особое место в лечении психогенных болевых синдромов занимает психотерапия. Предпочтительной является тактика комплексного лечения на базе специализированных отделений с возможностью стационарного и амбулаторного наблюдения, а также освоения пациентами программы профилактики рецидивов болевого синдрома и самопомощи [11].

## ЛУЧЕВАЯ ДИАГНОСТИКА ПОЗВОНОЧНИКА

Лучевое исследование позвоночника является частью комплексного клинико-инструментального обследования больных и состоит из следующих этапов.

*Обзорная рентгенография в двух стандартных проекциях* (боковая и задняя) позволяет оценить нарушение статики позвоночника, форму, размеры и структуру тел позвонков, состояние замыкающих пластинок, высоту межпозвоночных дисков, смещение тел позвонков, изменение межпозвоночного канала, состояние дугоотростчатых суставов.

*Обзорная рентгенография в косых проекциях* даст представление о состоянии межпозвоночных отверстий и дугоотростчатых суставов шейного и грудного отделов позвоночника. Межпозвоночные отверстия поясничного отдела позвоночника оцениваются на рентгенограммах в боковой проекции.

*Функциональная рентгенография* (сгибание и разгибание) выявляет нормальную подвижность, гипермобильность, нестабильность дисков.

*Послойное рентгенологическое исследование* (томография), устраняя эффект суммации изображения костей, позволяет получать изолированное изображение отдельных элементов позвонков и позвоночного канала.

В своей практической деятельности невропатологи, рентгенологи чаще используют бесконтрастные методы рентгенологического исследования, позволяющие в большинстве случаев оценить характер изменений и дать им диагностическое объяснение. Однако информация, получаемая посредством традиционного рентгенологического исследования, не позволяет полностью раскрыть патогенез клинических синдромов и не обеспечивает разработку целенаправленного лечения больных.

*Контрастные методы исследования* (миелография – МГ, пневмомиеелография – ПМГ) применяются для выявления блокирования тока спинномозговой жидкости, спаек, уточнения данных, полученных на МРТ и КТ. Недостатком этих методик является их инвазивность.

*Рентгеновская компьютерная томография* представляет собой дальнейшее развитие рентгенологического метода. Преимущества КТ заключаются в более высокой разрешающей способности, по сравнению с традиционными спондилограммами. Получение изображения связано с источником ионизирующего излучения, в связи с чем остаются актуальными все ограничения, предусмотренные нормами радиационной безопасности. В частности, одновременно производится исследование не более двух- трех сегментов. Высококачественные первичные изображения возможны только в аксиальной (поперечной) проекции, что недостаточно для адекватной оценки состояния межпозвоночного диска и просвета позвоночного канала. Решение этой задачи требует преобразования аксиальных изображений в сагиттальные изображения в сагиттальной плоскости. Для получения информативных вторичных изображений необходимо выполнение тонких срезов (толщиной 1 – 2 мм с аналогичной величиной шага).

КТ широко используется для диагностики и дифференциальной диагностики разнообразных патологических процессов в позвонках и их отростках, просвете позвоночного канала (дистрофические, воспалительные, опухолевые заболевания позвоночника).

Необходимо отметить, что серьезным ограничением является невозможность оценить состояние спинного мозга и просто дифференцировать содержимое дурального мешка. КТ-миелография позволяет решить эту задачу, но инвазивность метода, возможные осложнения и широкое распространение магниторезонансной томографии (МРТ) сдерживают распространение этой методики.

*Магниторезонансная томография* является сравнительно новым методом интраскопии. В нем удачно сочетаются высокая разрешающая способность, естественная контрастность, возможность получения многоплоскостных изображений, отсутствие источника ионизирующего излучения. Последнее допускает одновременное исследование позвоночника на всем протяжении. Крайне привлекательно дифференцированное изображение содержимого дурального мешка и, следовательно, возможность оценки состояния спинного мозга. Диагностика базируется на сопоставлении различных типов взвешенности изображений (Т1- и Т2-ВИ), что придает некоторую субъективность оценке изменений. Динамичное развитие МРТ, в том числе разработка новых программ (импульсных последовательностей), избирательно визуализирующих или подавляющих различные морфологические субстраты (IR, FLAIR, STIR и т. д.), позволяет ожидать преодоления указанного недостатка в ближайшее время. К недостаткам метода следует отнести неспособность получить изображение костных структур и обызвествлений, что легко преодолеть

вается проведением КТ. Эти методы следует рассматривать не как конкурирующие, а как взаимодополняющие. Оптимальным является их разумное сочетание. В настоящее время МРТ следует считать методом выбора для диагностики самых разнообразных заболеваний позвоночника и спинного мозга: неопластических, воспалительных, дегенеративно-дистрофических, ишемических, демиелинизирующих процессов.

Однако, несмотря на кажущуюся простоту и очевидность рентгенологической картины, интерпретация рентгенограмм требует знаний нормальной рентгеноанатомии и практических навыков анализа изображения позвоночника.

Анализ рентгенограмм позвоночника проводится в определенной последовательности. Прежде всего, следует оценить правильность укладки и качество спондилограмм.

Исследование позвоночника всегда начинается с производства рентгенограмм в двух взаимно перпендикулярных проекциях. Критериями правильной укладки на боковой рентгенограмме являются раздельное изображение тел позвонков и дисков, четкое изображение замыкающих пластинок тел позвонков, совпадение суставных отростков обеих сторон.

На задней рентгенограмме остистые отростки делят тело позвонка на две равные части, а изображение ножек дуг должно быть строго симметричным. Латеральное смещение остистых отростков может наблюдаться при ротации позвонка (с искаженным изображением ножек дуг) или при дисплазии дуги (с симметричным изображением ножек дуг).

Практическое значение имеют анатомические ориентиры, позволяющие установить уровень измененного позвонка или диска. Так, тело II шейного позвонка определяется по зубовидному отростку и самому массивному остистому отростку, VII шейный позвонок имеет самый длинный остистый отросток, IV грудной позвонок проецируется на уровне дуги аорты, V грудной позвонок – на уровне бифуркации трахеи, VII грудной позвонок – на уровне угла лопатки, X грудной – на уровне купола диафрагмы, диск L<sub>IV/V</sub> – на уровне гребешковой линии.

На задней рентгенограмме необходимо находить дуги позвонков, обращать внимание на их ножки, которые в грудном и поясничном отделах имеют форму двух овалов. В шейном отделе позвоночника ножки дуг видны нечетко, в виде скобок. Последнее характерно и для V поясничного позвонка.

Анализ рентгенограммы в боковой проекции начинается с оценки физиологических изгибов (лордоз шейного и поясничного отделов и кифоз грудного отдела позвоночника). Следует подчеркнуть, что физиологические изгибы позвоночника всегда плавные и никогда в норме не бывают угловыми. При этом остистые отростки находятся на одинаковом расстоянии друг от друга. Для определения физиологического лордоза шейного отдела позвоночника используют методику, предложенную А.Ворден (1960). На боковой рентгенограмме шейного отдела позвоночника проводят линию, соединяющую заднюю поверхность зубовидного отростка II шейного позвонка и заднюю поверхность тела VII шейного позвонка. На уровне тела C<sub>v</sub> определяют глубину лордоза. За нормальный лордоз шейного отдела позвоночника принимается глубина, равная 12±5 мм, усиление лордоза – больше 17 мм, сглаженный лордоз – меньше 7 мм.

Для определения состояния поясничного лордоза можно использовать способ Фергюссона: при нормальном лордозе перпендикуляр, опущенный из середины нижней пластинки тела III поясничного позвонка, проходит через верхне-передний край крестца. Смещение этой линии кзади свидетельствует об уплощении лордоза, смещение кпереди – о гиперлордозе.

Размеры тел позвонков постепенно нарастают в каудальном направлении, при этом высота правой и левой половин тела одинакова. В переходном грудопоясничном отделе позвоночника могут наблюдаться трапециевидные тела одного или двух позвонков с равномерной скошенностью верхней и нижней поверхностей кпереди. Подобные изменения отмечаются и в теле V поясничного позвонка. Этот позвонок выполняет переходную функцию между подвижным поясничным отделом и неподвижным крестцом и поэтому по своей форме часто похож на краниальный отдел крестца. В этом случае его тело на боковой рентгенограмме имеет трапециевидную форму со скошенностью верхней и нижней поверхности кзади. Подобную картину нередко принимают за компрессионный перелом.

У детей и подростков верхняя и нижняя поверхности тела позвонка в течение всего периода роста до образования костистого лимбуса представлены одним контуром. У взрослых горизонтальные пластинки двухконтурные. На задней рентгенограмме более четкий и широкий контур отражает поверхность горизонтальной пластины, а тонкий – передний или задний край тела (лимбус).

Высоту тел и межпозвоночных дисков оценивают на рентгенограмме позвоночника в боковой проекции.

Высота дисков постепенно нарастает от II до VII шейного позвонка, затем наблюдается снижение высоты до IV грудного позвонка. В каудальном направлении высота дисков постепенно нарастает и достигает максимума на уровне IV и V поясничных позвонков. Пресакральный диск очень variabelен как по высоте, так и по форме. Высота переднего и заднего отделов межпозвоночного диска в различных отделах позвоночника неодинакова и зависит от физиологических изгибов. Так, в шейном и поясничном отделах передняя часть диска выше задней, а в грудном отделе наблюдаются обратные соотношения. Высота правой и левой половины каждого диска одинакова. Для ориентировочной оценки состояния диска можно соотносить его высоту и высоту тел смежных позвонков. У взрослого это соотношение в шейном отделе составляет 1:2, 1:3, а в поясничном – 1:3, 1:4.

Тела позвонков, прилегающие к диску, ограничены четкой замыкающей пластинкой, толщина которой – около 1 мм.

Фронтальный размер позвоночного канала определяется на задних рентгенограммах между внутренним контуром ножек дуг. Размеры позвоночного канала нарастают в каудальном направлении.

Большое значение имеет анализ переднезаднего размера позвоночного канала.

На уровне C<sub>IV</sub>-C<sub>VII</sub> (при фокусном расстоянии 150 – 180 см) он приближается к 17 мм. Сужение уже на 3 мм нередко имеет важное клиническое значение в связи с уменьшением резервных пространств. Нередко провоцирующими моментами для выявления узкого позвоночного канала являются травма, особенно экстензионная, задние остеофиты при остеохондрозе, манипуляция в области шеи.

Для измерения позвоночного канала используют рентгенограмму шейного отдела в боковой проекции. Измерение проводится от задненижнего угла тела до основания остистого отростка. В практической работе используется так называемый цервикальный коэффициент – соотношение линейного размера позвоночного канала к телу позвонка. Чаще всего он варьирует от 0,8 до 1,2, а у больных со спинальными нарушениями – 0,5-0,8.

Оценить размеры позвоночного канала можно при первом анализе рентгенограммы шейного отдела позвоночника в боковой проекции. При правильной укладке в норме задний край суставных отростков проекционно накладывается на позвоночный канал и кзади прослеживается пластина дуги, а при врожденной узости позвоночного канала задний край суставных отростков сливается с основанием остистых отростков (задняя стенка по-

звоночного канала) и отсутствует изображение пластины дуги. Такие больные составляют группу риска, мануальная терапия у них в области шеи противопоказана.

В грудном отделе позвоночника оценить переднезадний размер позвоночного канала чрезвычайно сложно из-за проекционного наложения ребер.

П.В.Волошин и соавт. (1988) для оценки размеров позвоночного канала поясничного отдела позвоночника использовали фронтальный индекс (ФИ) и сагиттальный индекс (СИ). Трудность возникает при определении границ задней стенки позвоночного канала. В этих случаях приобретает большое значение КТ и МРТ.

Заключительным этапом анализа рентгенограмм позвоночника является оценка паравертебральных мягких тканей. Изучают толщину контуров и наличие в них обызвествлений.

## КОНТРОЛЬНЫЕ ВОПРОСЫ

### 1. Вторичная боль сопровождается:

- 1) фазическим напряжением мышц, тканевым отеком, тканевым ацидозом;
- 2) фазическим напряжением мышц, увеличением микроциркуляции, гипероксигенацией;
- 3) тоническим напряжением мышц, тканевым отеком, тканевым ацидозом, гипоксией;
- 4) тоническим напряжением мышц, гипероксигенацией тканей, увеличением микроциркуляции.

### 2. Дискогенная боль всегда сопровождается:

- 1) миогенной болью;
- 2) связочно-фасциальной болью;
- 3) артрогенной болью;
- 4) всем выше перечисленным.

### 3. Триггерные точки могут быть:

- 1) активными и латентными;
- 2) напряженными и расслабленными;
- 3) реактивными и торпидными;
- 4) наружными и внутренними;

### 4. Наиболее выраженной особенностью миофасциальных триггерных пунктов является:

- 1) значительный прирост болезненности при напряжении мышцы;
- 2) значительный прирост болезненности при растяжении мышцы;
- 3) значительное уменьшение болезненности при растяжении мышцы;
- 4) значительный прирост болезненности при расслаблении мышцы.

### 5. Феномен прилипания:

- 1) невозможность пальпации определенной кожной зоны вследствие гиперсаливации;
- 2) невозможность пальпации определенной кожной зоны вследствие гипергидроза;
- 3) своеобразное торможение скольжению при пальпации в гипералгической кожной зоне;
- 4) Невозможность пальпации определенной кожной зоны вследствие гиперпатии.

**6. При проведении игольчатой ЭМГ в области пальпируемого МФГ регистрируется:**

- 1) фибрилляции, фасцикуляции и ПОВ;
- 2) миотонические и псевдомиотонические разряды;
- 3) высокий процент полифазных и псевдополифазных потенциалов со снижением амплитуды ПДЕ;
- 4) никаких изменений в зоне МФГ при игольчатой ЭМГ не регистрируется.

**7. При синдроме передней лестничной мышцы поворот головы в противоположную сторону:**

- 1) уменьшает боль;
- 2) усиливает боль;
- 3) не влияет на боль;
- 4) ликвидирует боль.

**8. Крампи – это:**

- 1) боли в крестце;
- 2) пароксизмальные боли в икроножной и камбаловидной мышцах;
- 3) боли в копчике;
- 4) боли в языке.

**9. Синоним лопаточно-реберного синдрома:**

- 1) надостный синдром;
- 2) подостный синдром;
- 3) синдром малой грудной мышцы;
- 4) синдром мышцы, поднимающей лопатку.

**10. Постреципрокная релаксация:**

- 1) эта лечебная методика включает постизометрическую релаксацию мышцы и активацию ее антагониста во время отдыха релаксируемой мышцы;
- 2) эта лечебная методика представляет собой расслабление мышцы после нагрузки;
- 3) эта лечебная методика представляет собой расслабление мышцы после медикаментозной нагрузки;
- 4) эта лечебная методика представляет собой расслабление мышцы после выполнения ею пациентом произвольной работы значительной интенсивности против не менее слабого внешнего усилия врача.

**ПРАВИЛЬНЫЕ ОТВЕТЫ**



1 – 3  
2 – 4  
3 – 1  
4 – 2

5 – 3  
6 – 3  
7 – 2

8 – 3  
9 – 4  
10 – 1

### СПИСОК РЕКОМЕНДУЕМОЙ ЛИТЕРАТУРЫ

1. Андреев В.В., Баранцевич Е.Р., Кодзаев Ю.К. Основы неврологического обследования врачом общей практики. СПб.: РИЦ ПСПбГМУ, 2016., 40 с.
2. Вейн А.М., Авруцкий М.Я. Боль и обезболивание. «Медицина», 1997, стр. 98–126.
3. Иваничев Г.А. Мануальная терапия. Руководство, атлас. Казань, 1997, 448 стр.
4. Мэнкин Г.Дж., Адамс Р.Д. Боль в области спины и шеи. Внутренние болезни. Ред. Т.Р.Харрисон. М. «Медицина», 1993, Гл.7, стр.101–122.
5. Скоромец, А.А. Атлас по клинической неврологии / А.А. Скоромец, А.П. Скоромец, Т.А. Скоромец. –СПб.: Издательство МИА, 2014. – 402 с.
6. Скоромец, А.А. Топическая диагностика заболеваний нервной системы / А.А. Скоромец, А.П. Скоромец, Т.А. Скоромец. – СПб.: Политехника, 2017. – 663 с.
7. Черненко О.А. Лечение болевых скелетно–мышечных поясничных синдромов. Русский медицинский журнал. 2000, том 8, № 10, стр. 408–410.
8. Яхно Н.Н., Штульман Д.Р. Болезни нервной системы. Рук–во для врачей. «Медицина», 2001, том 2, стр. 293–315.

## СОДЕРЖАНИЕ

Список сокращений.....	3
Предисловие.....	4
Введение.....	5
Объект мануальной терапии.....	7
Обследование больного с вертеброгенной патологией.....	15
Объективные методы.....	16
Внешний осмотр при статическом положении.....	16
Исследование особенностей активных движений.....	18
Исследование особенностей пассивных движений.....	20
Пальпаторное исследование кожи, соединительной ткани, мышц и надкостницы.....	21
Неврологическое обследование.....	25
Дополнительные методы исследования.....	27
Применение мануальной терапии в вертеброневрологии.....	28
Показания и противопоказания к мануальной терапии.....	29
Краткая характеристика техник основных мануальных приемов лечения.....	31
Алгоритм проведения мануальной терапии.....	36
Мануальная терапия на шейном отделе.....	38
Мануальная терапия на грудном отделе.....	39
Мануальная терапия на поясничном отделе.....	40
Дифференциальная диагностика и лечение болей в пояснице.....	42
Схема сегментарной иннервации.....	42
Компрессионные радикулопатии.....	45
Лечение корешковых болевых синдромов.....	51
Рефлекторные болевые синдромы.....	52
Психогенные боли в нижней части спины.....	53
Лучевая диагностика позвоночника.....	54
Контрольные вопросы.....	60
Правильные ответы.....	61
Список рекомендуемой литературы.....	62
Содержание.....	62