

Министерство здравоохранения РФ  
ГБОУ ВПО «1 Санкт-Петербургский государственный медицинский  
университет имени академика И.П. Павлова»  
Кафедра факультетской терапии с курсом эндокринологии,  
кардиологии, функциональной диагностики им. акад. Г.Ф. Ланга

ФГУ «Федеральный центр сердца, крови и эндокринологии  
им. акад. В. А. Алмазова»

А.А. Костарева, А.Я. Гудкова

## **РЕСТРИКТИВНЫЕ КАРДИОМИОПАТИИ**

*Учебное пособие  
для студентов старших курсов,  
интернов, клинических ординаторов и слушателей  
факультета постдипломного образования*

Под редакцией академика РАМН, профессора Е.В. Шляхто

?

Санкт-Петербург  
Издательство СПбГМУ  
2013

УДК  
ББК

Авторы: *А.А. Костарева, А.Я. Гудкова*

Под редакцией академика РАМН, профессора *Е.В. Шляхто*

Рецензенты:

зав. кафедрой госпитальной терапии им. акад. М.В. Черноруцкого  
ГБОУ ВПО СПбГМУ имени И.П. Павлова Минздрава РФ,  
профессор *В.И. Трофимов*

зав. отделом молекулярной генетики, ФГБУ «НИИЭМ» СЗО РАМН,  
профессор *М.М. Шавловский*

Утверждено ЦМК по терапевтическим дисциплинам. Протокол № от  
апреля 2013 г.

**Костарева А.А.**

**К Рестриктивные кардиомиопатии** : учебное пособие для студентов  
старших курсов, интернов, клинических ординаторов и слушателей  
факультета постдипломного образования /А.А. Костарева, А.Я. Гудкова;  
под ред. Е.В. Шляхто. – СПб.: Издательство СПбГМУ, 2013. – 56  
с.

ISBN

ISBN

© Авторы, 2013  
© Издательство СПбГМУ, 2013



## **Рестриктивная кардиомиопатия: история термина и определения**

Кардиомиопатии (КМП) являются одними из наименее изученных и понимаемых заболеваний миокарда, несмотря на большое количество работ, ведущихся в этой области. Трудности в изучении этой группы заболеваний были связаны с относительной редкостью данной патологии, сложностью визуализации морфологических изменений миокарда и большой значимостью высокотехнологичных инструментальных методов исследования в диагностике этой патологии. С внедрением в широкую клиническую практику метода эхокардиографии (ЭхоКГ), доступностью МРТ, возможностью проведения на новом уровне молекулярно-биологических исследований, наряду с появлением новых компьютеризированных информационных технологий, был достигнут существенный прогресс в изучении кардиомиопатий. Без преувеличения можно сказать, что в понимании этиопатогенеза именно этой группы заболеваний в течение последних 10-15 лет произошли наиболее значимые изменения, что нашло отражение в существующих классификациях и определении.

Рестриктивная кардиомиопатия (РКМП) характеризуется наличием рестриктивного фенотипа по данным ЭхоКГ в сочетании с нормальным или незначительно уменьшенным размером одного или обоих желудочков, нормальной или почти нормальной систолической функцией и нормальной или незначительно увеличенной толщиной стенок левого желудочка (Приложение 1). При РКМП увеличение жесткости миокарда приводит к повышению внутрижелудочкового давления, при этом конечнодиастолический объем левого желудочка, как правило, не изменен или незначительно уменьшен и его сократительная функция сохранена (Приложение 2).

РКМП является не самостоятельным заболеванием, а, скорее, описательно-морфологическим термином, характеризующим множество возможных патологических состояний с поражением миокарда в качестве ведущего или всего лишь одного из симптомов. Часто РКМП носит наследственный характер, при этом заболевание может является частью более сложных наследственных синдромов с вовлечением многих систем и органов (Приложение 3). Нередко, генетически обусловленные РКМП сочетаются с нейромышечными заболеваниями, при этом кардиальный фенотип может быть ведущим в клинической картине, а поражение периферических мышц субклиническим (десминопатии, ламинопатии). РКМП может являться одним из проявлений болезней накопления и инфильтра-

тивных заболеваний, например, болезни Гоше, болезни Фабри, гемохроматоза, болезни Помпе, болезни Неймана-Пика, а также частью наследственного кардиофациального синдрома Нунана или генетически обусловленных форм амилоидоза. Приобретенные РКМП могут являться проявлением заболеваний соединительной ткани (склеродермия), возникать вследствие амилоидного поражения сердца на фоне моноклональной гаммапатии или миеломной болезни, карциноида, саркоидоза, а также носить токсический характер. Редкими причинами приобретенной РКМП могут являться поражения эндокарда, связанные с гиперэозинофильным синдромом или токсическим воздействием лекарственных препаратов (бусульфан, серотонин). Дифференциальная диагностика рестриктивного фенотипа сложна и требует проведения большого количества специальных диагностических тестов и процедур (Приложение 4, табл. 1).

Таблица 1

**Клинические особенности некоторых форм рестриктивных кардиомиопатий в сочетании с системными и наследственными заболеваниями**

<i>Заболевание</i>	<i>Клинические особенности</i>	<i>Диагностический тест</i>	<i>Специфическая терапия</i>
Склеродермия	Синдром Рейно, симптом кисейного рта, нарушение функции почек, желудочно-кишечные симптомы	Биопсия кожи и других органов-мишеней	Вазодилаторы
Первичный амилоидоз (AL)	Очаги деструкции и боли в костях, нефротический синдром, склонность к ортостазам, гепатоспленомегалия, потеря в весе.	Биопсия, электрофорез белков сыворотки, суточная экскреция легких цепей с мочой	Химиотерапия, трансплантация костного мозга
Семейный наследственный амилоидоз	Периферическая нейропатия, желудочно-кишечные симптомы	Биопсия, секвенирование гена транстретина	Трансплантация печени и сердца
Синдром Чарга-Стросса	Бронхоспазм, аллергический ринит, носовые полипы, симптомы со стороны дыхательной системы	Эндомиокардиальная биопсия	Стероиды, химиопрепараты

Окончание таблицы 1

<i>Заболевание</i>	<i>Клинические особенности</i>	<i>Диагностический тест</i>	<i>Специфическая терапия</i>
Саркоидоз	Увеличение внутригрудных лимфоузлов	МРТ	Стероиды
Гемохроматоз	Гиперпигментация, артриты, сахарный диабет	Сывороточный трансферрин	Кровопускания
Болезнь Фабри	Ангиокератомы, болевой синдром в конечностях-акропарестезии, нарушение функции почек.	Уровень альфа-галактозидазы	Заместительная терапия ферментами
Эндомиокардиальный фиброэластоз	В детском возрасте – сочетание с врожденными пороками сердца, во взрослом возрасте – дефицит карнитина, токсические лекарственные препараты	МРТ, эндомиокардиальная биопсия	Хирургическое
Гиперэозинофильный синдром, эндокардит Леффлера		Эозинофилия	Стероиды, химиотерапия
Карциноид	Бронхоспазм, желудочно-кишечные симптомы, покраснение, симптомы со стороны дыхательной системы	Экскреция с мочой 5-ННАА (гидроксииндолуксусная кислота), биопсия	α-Интерферон, хирургическое лечение, вальвулопластика
Синдром Нунана и LEOPARD-синдром	Фенотипические особенности	Множественные генетические аномалии, факоматоз	

Диагноз идиопатической рестриктивной кардиомиопатии на сегодняшний день в большой степени является диагнозом исключения. Даже при возможности молекулярно-генетического исследования, при обнаружении рестриктивного фенотипа по данным ЭхоКГ на первом этапе должны быть исключены все известные причины, в первую очередь – констриктивный перикардит, а также диффузные заболевания соединительной ткани и первичный AL-амилоидоз. При исключении всех вышеописанных причин можно подозревать какой-либо вариант генетически обусловленной РКМП, либо связанный с мутациями генов, кодирующих белки кардиомиоцитов, либо связанной с семейной амилоидной полинейропатией (мутации гена транстретина).

### **Предпосылки к новой классификации кардиомиопатий**

После открытия в 1990 г. группой Seidman с соавторами в Гарвардском университете мутации  $\beta$ -миозина в качестве причины ГКМП, началась новая эра в изучении КМП. В течение последующих 15 лет накапливались данные о генетической природе этой группы заболеваний. Это сдвинуло вектор изучения КМП в сторону исследования их генетической природы и связанных с ней особенностей патогенеза и сделало основным объектом изучения внутри- и внеклеточные молекулярно-генетические процессы. Вследствие этого сложились предпосылки для создания новой классификации КМП. Поводом к этому послужили:

1. Идентификация новых этиологических факторов КМП в течение последних 10 лет.
2. Значительный прогресс в диагностике КМП (МРТ, тканевая ЭхоКГ, эндомиокардиальная биопсия, ПЭТ).
3. Внедрение молекулярно-генетических методов в медицину. Наступление «молекулярной эры изучения сердечно-сосудистых заболеваний» (Maron B, *Circulation* 2006)

Наиболее используемой до последнего времени являлась классификация WHO 1995 г. (Приложение 5). Основными задачами при создании новой классификации КМП явились, с одной стороны, отражение новых знаний относительно этиологии и патогенеза КМП, достигнутых за последнее десятилетие с помощью молекулярно-генетических методов и, с другой стороны, возможность и удобство клинического использования. Объединение этих двух задач явилось основной сложностью при создании новой версии классификации, имевшей целью помочь клиницистам не ограничиваться привычными представлениями о морфологических груп-

пах для более специфичной постановки диагноза и индивидуально-ориентированного алгоритма лечения. В результате появились две новые классификации кардиомиопатий – Американского общества кардиологов (2006 г.) и Европейского общества кардиологов (2008 г.). Несмотря на ряд различий, как в самом определении кардиомиопатий, так и в основных принципах, лежащих в основе этих классификаций, они отражают современный взгляд на эту группу заболеваний и даже дополняют друг друга. В Приложении 6 приведено сравнение двух определений КМП – Американского и Европейского общества кардиологов (Приложения 5, 6, 7, 8).

Особенностями классификации Американского общества кардиологов являются:

- более подробное отражение этиологии и генетической причины заболевания;
- выделение группы смешанных КМП, которые могут носить как генетический, так и не генетический характер (ДКМП, РКМП);
- сохранение раздела вторичных КМП.

Однако необходимо отметить, что в данной классификации морфологическая форма заболевания учитывается во вторую очередь, что делает ее более сложной для клинического использования, особенно при отсутствии возможности молекулярно-генетического анализа.

В противоположность американской классификации, европейская базируется на предыдущей версии и является ее расширением с введением в классификацию роли генетических и негенетических факторов (Приложение 7). В ее основу положены морфологические критерии, она удобна и проста в клиническом плане. Важно отметить, что в соответствии с европейской классификацией, в настоящее время исключено понятие вторичных КМП, так как этот термин часто трактовался ошибочно. Даже при т.н. вторичных КМП (напр. мышечных дистрофиях или при акромегалии) патология миокарда может являться определяющей в прогнозе и исходе заболевания, что делает применение термина «вторичные» нецелесообразным. Вместо этого выделена группа так называемых несемейных, негенетических форм КМП, обозначенная в Приложении 8.

Необходимо подчеркнуть, что в обеих классификациях существует выделение самостоятельных групп наследственных КМП, что требует в этих случаях проведения генетического тестирования.



## Генетически-обусловленные рестриктивные кардиомиопатии

Частота идиопатических генетически обусловленных РКМП среди других видов КМП составляет 2-5%, однако прогноз при этом заболевании крайне тяжелый и 2-летняя выживаемость составляет менее 50%. Генетические причины рестриктивной кардиомиопатии наиболее длительно оставались неизученными. Это было связано как с редкостью данной патологии, так и с тяжелым течением заболевания, большой вероятностью неблагоприятных исходов в молодом возрасте и отсутствием достаточно больших семей для анализа, что затрудняет использование полногеномного сканирования для выявления причинных локусов заболевания. Было отмечено, что ряд случаев РКМП имеет специфическую морфологическую картину с формированием внутрикардиомиоцитарных отложений/включений аморфного материала, сходного с отложениями в скелетных миоцитах при миофибриллярных миопатиях. Впоследствии была показана связь между РКМП с миофибриллярными агрегатами и мутациями гена десмина, вызывающими развитие как миопатий, так и кардиомиопатий. Следующим для изучения причин развития РКМП был использован подход кандидатных генов, и таким путем в качестве причин РКМП были описаны гены, изначально связанные с развитием ГКМП и ДКМП. Еще одной важной причиной развития РКМП могут являться болезни накопления, такие как болезнь Помпе, болезнь Гаше, болезнь Фабри. Несмотря на то, что в случае развернутой клинической картины системное поражение, как правило, не вызывает затруднений с постановкой диагноза, сложными для диагностики могут являться случаи со стертой клинической картиной, например, у женщин с болезнью Фабри, где кардиомиопатия, гипертрофическая или рестриктивная, может являться единственным клиническим проявлением заболевания.

Примерно в 30% случаев идиопатическая РКМП носит наследственный характер, то есть у родственников первой линии родства удастся выявить признаки наследственной патологии сердца, например – РКМП, ДКМП, ГКМП, некомпактного левого желудочка или даже врожденные пороки сердца. Случаи внезапной сердечной смерти в семейном анамнезе также могут указывать на наследственную природу заболевания. Сочетание в одной семье нескольких фенотипических вариантов кардиомиопатий – РКМП с ДКМП или с ГКМП свидетельствует о том, что РКМП может являться одним из фенотипических проявлений широкого спектра генетически-обусловленных заболеваний миокарда.

Наиболее частыми генетическими причинами идиопатической РКМП являются мутации гена десмина и мутации генов, кодирующих белки саркомера – актина, миозина, тропонина I и тропонина T (табл. 2).

Таблица 2

**Клинические особенности некоторых форм идиопатических рестриктивных кардиомиопатий**

Ген	Особенности	
	морфологические	клинические
Десмин	Внутриклеточные агрегаты десмина (оксифильные при окраске гематоксилином-эозином и десмин-положительные при иммуногистохимическом исследовании)	AV-блокады I-III степени, сочетание с дистальной миопатией (возможно на субклиническом уровне)
Тропонин I	Феномен «disarray» и гипертрофия кардиомиоцитов	Выраженная диастолическая дисфункция, при семейных случаях – выраженная клиническая гетерогенность фенотипических проявлений внутри одной семьи – синдром внезапной смерти, ГКМП, РКМП
$\beta$ -миозин тяжёлые цепи, тропонин T, актин	Феномен «disarray» и гипертрофия кардиомиоцитов	Ранняя манифестация заболевания, сочетание с признаками некомпактного миокарда, ГКМП, ДКМП

При мутациях гена десмина характерными клиническими особенностями являются сочетание кардиомиопатии с атрио-вентрикулярными блокадами проведения и наличие эозинфильных включений внутри кардиомиоцитов, состоящих из аномального десмина. Также характерным для десминовой РКМП является ее возможное сочетание с дистальной миопатией, которая может иметь субклиническое течение и выявляться только при тщательном неврологическом обследовании или при электромиографии. Семейные случаи РКМП, возникающие вследствие мутаций генов саркомерных белков, характеризуются возможным сочетанием внутри одной семьи фенотипов РКМП, ГКМП, ДКМП или некомпактного левого желудочка. Для этих случаев менее характерно

наличие поперечных блокад сердца, но они также могут быть ассоциированы с синдромом внезапной сердечной смерти.

В целом, случаи идиопатической РКМП имеют плохой прогноз, особенно при начале заболевания в детском возрасте. Ранний дебют заболевания свидетельствует о тяжелом нарушении внутриклеточных процессов расслабления на уровне саркомера или цитоскелета клетки. Продолжительность жизни при возникновении идиопатической РКМП в детском возрасте без трансплантации сердца составляет, в среднем, 2,5 года, причем девочки имеют худший прогноз, чем мальчики.

### ***Морфологическая картина при идиопатических РКМП***

Важным диагностическим тестом при РКМП является биопсия миокарда. Образец ткани берется из правых отделов межжелудочковой перегородки и позволяет во многих случаях исключить болезни накопления и инфильтративные заболевания. При идиопатической РКМП в миокарде может определяться гипертрофия кардиомиоцитов, эндоперимизиальный интерстициальный фиброз, а также субэндокардиальный и периваскулярный фиброз. Важным маркером РКМП может являться феномен «disarray» как на клеточном, так и на ультраструктурном миофибрилярном уровне. Несмотря на то, что ранее феномен «disarray» и гипертрофия кардиомиоцитов считались атрибутом исключительно ГКМП, они могут определяться и при РКМП и свидетельствовать о возможной генетической природе заболевания с участием генов, кодирующих белки саркомера ( $\beta$ -миозин, тропонин I) (Mogensen et al., 2003; Gambarin et al., 2008; Ware, 2008;).

### ***РКМП, связанные с мутациями гена десмина***

Десмин – специфичный для мышечной ткани цитоскелетный белок с молекулярной массой 53 кДа, относящийся к классу белков промежуточных филаментов. Основной функцией десмина является механическое интегрирование внутриклеточного пространства, связь друг с другом миофибрилл, обеспечение устойчивости клетки к механическому стрессу в процессе сокращения/растяжения и определение пространственного расположения органелл в клетке. Десмин образует трансклеточную сеть, которая связывает органеллы с ядром и клеточной мембраной, а также участвует в формировании межклеточных контактов.

К настоящему времени описано более 30 мутаций гена десмина, большинство из которых вызывают развитие дистальной миофибрил-

лярной миопатии, кардиомиопатий или их сочетания (Arbustini et al., 1998, 2006).

В клинической картине десминовых кардиомиопатий на первый план выступают нарушения ритма. Наиболее часто болезнь начинается с нарушений атриовентрикулярной проводимости, которые за короткое время прогрессируют, приводя к полному атриовентрикулярному блоку. Часто синкопальные состояния являются первым клиническим проявлением заболевания и требуют постановки кардиостимулятора. Нарушения ритма являются одной из частых причин летального исхода и обуславливают высокую частоту внезапной смерти у таких больных. Поэтому общепринятой тактикой при семейных случаях заболевания является постановка кардиостимулятора при минимальных нарушениях ритма и проводимости, еще на этапе блокады ножек пучка Гиса.

Более сложными в плане распознавания являются спорадические случаи, особенно если нарушения проводимости являются первым и долгое время единственным проявлением заболевания, а клиника скелетной миопатии появляется в более позднем возрасте. В этом случае нарушения проводимости в раннем возрасте могут первоначально расцениваться как проявление/следствие миокардита, и отсутствие своевременной установки кардиостимулятора может привести к внезапной смерти пациента.

**Рестриктивная кардиомиопатия** также может являться одним из проявлений десминопатий. При анализе случаев дистальной миопатии с внутриклеточной аккумуляцией десминовых филаментов рестриктивный тип кардиомиопатии обнаруживается наиболее часто. При этом диастолическая сердечная недостаточность часто выходит на первый план в клинической картине заболевания и требует проведения трансплантации сердца.

Другим признаком десминовой кардиомиопатии может являться дилатация камер сердца, приводящая к снижению систолической функции и развитию застойной сердечной недостаточности, часто с поражением преимущественно правых отделов сердца. Во всех описанных случаях развитие застойной сердечной недостаточности на фоне дилатационной кардиомиопатии являлось одной из основных причин смерти. При этом выраженная дилатация камер в сочетании с нарушениями ритма и рефрактерностью к медикаментозной терапии делает трансплантацию сердца единственным методом лечения таких больных.

Таким образом, поражение сердечно-сосудистой системы при дефектах гена десмина может быть представлено рестриктивной кардиомио-

патией, дилатационной кардиомиопатией или нарушениями ритма. Несмотря на то, что в большинстве описанных случаев развитие кардиомиопатии сочетается со скелетной миопатией, дефекты десмина нередко могут служить причиной и изолированных кардиомиопатий.

### ***РКМП, связанные с мутациями гена тропонина I***

Тропонин I является одним из компонентов тропонин-тропомиозинового комплекса и отвечает за  $Ca^{++}$ -чувствительное ингибирование актин-миозинового взаимодействия (рис.). Тропонин I в составе тропонин-тропомиозинового комплекса (Тр С, Тр Т, Тр I, тропомиозин) ингибирует взаимодействие актина и миозина во время диастолы. При внутриклеточном повышении  $Ca^{++}$  (в систолу) тропонин С конкурентно связывается с тропонином I и снимается ингибиторное влияние тропонина I на актин-миозиновое взаимодействие. Это влечет за собой конформационную перестройку актин-тропонин-тропомиозинового комплекса и приводит к возникновению поперечного связывания между молекулами актина и миозина, а также гидролизу АТФ. Во время диастолы внутриклеточная концентрация ионов  $Ca^{++}$  снижается и взаимодействие тропонина С с ионами  $Ca^{++}$  прекращается, что индуцирует связь тропонина I с актином и прерывает актин-миозиновое взаимодействие. Таким образом, тропонин I является ключевым звеном, обеспечивающим связь между изменениями внутриклеточной концентрацией ионов  $Ca^{++}$  и процессом сокращения.

Важной особенностью КМП, вызванных мутациями гена тропонина I, является выраженная фенотипическая гетерогенность. Среди членов одной семьи возможно развитие как гипертрофической, так и рестриктивной форм КМП. На настоящий момент известно более 30 мутаций гена тропонина I, вызывающих ГКМП или РКМП. Большинство мутаций являются точечными. Частота мутаций гена тропонина I среди больных РКМП составляет 15-30%, а среди больных ГКМП – не более 5%.

Мутации гена тропонина I характеризуются 50% пенетрантностью, широким диапазоном толщины стенки миокарда, выраженной гетерогенностью клинических проявлений между разными семьями и даже внутри одной семьи. Так, например, в трёх поколениях одной семьи могут наблюдаться: умеренная асимметричная гипертрофия (бабушка), отсутствие проявлений болезни (дочь, носитель мутации) и концентрическая гипертрофия с РКМП (12-летний внук). Также, наряду с семьями с тяжело протекающим заболеванием, были описаны лёгкие формы болезни. Электрокардиографические особенности мутация тропонина I заключа-

ются в ассоциации с синдромом WPW. Было показано, что длительность интервала, измеряемого от Т-пика до конца Т-волны, является наиболее точным и чувствительным предиктором (в отличие от длительности интервала QT) развития ВСС и желудочковой тахикардии. Кроме того, по результатам ряда исследований предполагается, что первым признаком заболевания у пациентов 10-15 лет может быть изменение Q- волн в отведениях II, III, aVF, V<sub>5</sub>, V<sub>6</sub>.

*Особенности РКМП, ассоциированных с мутациями гена тропонина I*

Как отмечалось выше, мутации гена тропонина I могут приводить к развитию как ГКМП, так и РКМП, причем в некоторых случаях оба фенотипа могут встречаться у членов одной и той же семьи. Впервые этот феномен был описан Mogensen с соавт. (2003) на примере мутации в 8-м экзоне (Asp190Gly). Эта мутация затрагивает С-терминальный регион тропонина I, определяющий его ингибиторную активность (Perry, 1999) и может быть причиной как ГКМП, так и РКМП. В семьях пациентов с этой мутацией встречалось значительное число ВСС. Развитие РКМП с поздним началом заболевания (после 50 лет) было выявлено у носителей Arg145Trp – мутации сердечного тропонина I.

Мутация тропонина I – R204H, рассматриваемая ранее как причина ГКМП, была описана в 2008 г. F.I.Gambarin с соавт. в случае семейной идиопатической КМП: после внезапной сердечной смерти 18-летнего юноши, в поле зрения врачей попала его 14-летняя сестра. В 16 лет у девушки отмечалось умеренное увеличение размеров левого предсердия, в 18 лет сформировалась РКМП с максимальной толщиной межжелудочковой перегородки 13 мм. В последующие годы у пациентки быстро нарастала диастолическая сердечная недостаточность. Важно отметить, что в данном случае при аутопсии миокарда, несмотря на отсутствие признаков гипертрофии, отмечался выраженный феномен «disarray», характерный в большей степени для ГКМП. Таким образом, с учетом этого и других опубликованных случаев, можно говорить, что РКМП на фоне мутаций тропонина I морфологически часто характеризуется феноменом «disarray».

*РКМП, связанные с мутациями гена тяжелых цепей β-миозина.*

Миозин является основным белком, входящим в состав толстых филаментов. На его долю в поперечнополосатых мышечных клетках приходится до 40% белковой массы. Он участвует в процессе образования поперечных мостиков с молекулами актина, что, вслед за гидролизом АТФ, приводит к скольжению филаментов друг относительно друга и

генерации сокращения. Мутация гена  $\beta$ -миозина была первой, описанной в качестве причины развития ГКМП в 1990 году. Без преувеличения можно сказать, что данная работа открыла новую эру в изучении кардиомиопатий и генетически обусловленных заболеваний миокарда. К настоящему времени описано более 100 мутаций  $\beta$ -миозина и показано, что дефекты данного гена, наряду с дефектами миозин-связывающего белка С, являются наиболее частой причиной развития ГКМП, а также частой причиной ДКМП и причиной РКМП. Несмотря на то, что мутации  $\beta$ -миозина были первыми описаны в качестве причин ГКМП, связь данного гена с РКМП была впервые показана только в 2008 году. Мутация  $\beta$ -миозина была описана у ребенка 1,5 лет с быстрым прогрессированием диастолической сердечной недостаточности, приведшей к трансплантации сердца (успешной) в возрасте 2 лет. Найденная мутация (G768R) ранее была описана как причина развития ГКМП, а также обнаружена у отца ребенка, который в возрасте 27 лет не имел симптомов заболевания и имел нормальные показатели по данным ЭхоКГ. Причины такого различия в пенетрантности мутации не до конца изучены и, возможно, могут заключаться во влиянии генов-модификаторов и вкладе сопутствующего генотипа.

### ***РКМП, связанные с мутациями гена тропонина Т***

Сердечный тропонин Т экспрессируется в эмбриональном и взрослом сердце человека, а также в развивающихся скелетных мышцах. Ген сердечного тропонина Т (сТрТ) ассоциирован с развитием ГКМП, ДКМП и РКМП. Среди больных с ГКМП мутации гена сТрТ обнаруживаются в 5-10%, частота же мутаций при ДКМП и РКМП на сегодняшний день неизвестна. Среди описанных к настоящему времени мутаций гена сТрТ большинство являются точечными, однако делеции и сплайсинговые мутации также возможны. Кодон 92 идентифицирован как «hotspot» участок молекулы, в связи с высокой частотой обнаружения в нём мутаций.

Важно отметить, что мутации сТрТ ассоциированы с повышенным риском внезапной смерти. Поскольку на настоящий момент имеется только один описанный случай сТрТ-ассоциированной РКМП, данную тенденцию невозможно проследить и для РКМП, однако, учитывая сказанное выше, генетический скрининг с целью исключения мутаций сТрТ в семьях с описанными случаями синдрома внезапной смерти должен являться необходимой частью диагностических мероприятий.

Мутация тропонина Т в качестве причины РКМП была также впервые описана у ребенка в возрасте 1 года в сочетании с вармантом гена миозин-связывающего белка С (Peddy et al., 2006), обусловленного полиморфизмом. Мутация не обнаруживалась ни у одного из родителей, не была описана ранее ни в связи с ГКМП, ни с ДКМП и, таким образом, явилась впервые описанной и возникшей de novo.

### ***РКМП, связанные с мутациями гена актина***

Актин является необходимым белком для поддержания нормальной структуры и функции кардиомиоцитов. Уникальность его заключается в том, что он одновременно является компонентом структуры саркомера, входя в состав тонких филаментов, и белком цитоскелета, взаимодействуя с якорными и трансмембранными белками. Таким образом, актин участвует в генерализации силы сокращения КМЦ, а также способствует её передаче соседним саркомерам и миоцитам для обеспечения координированного сокращения.

Патология актина является редкой (< 1%) причиной развития ГКМП. Однако среди больных с апикальной формой гипертрофии мутации актина могут встречаться с частотой до 50%. Мутация гена сердечного актина была описана при семейном случае КМП, где у ребенка в возрасте 8 лет была диагностирована РКМП, у его сестры – смешанный фенотип РКМП/ДКМП, а отец ребенка умер после трансплантации сердца в связи с ДКМП. В данном случае, как и при мутациях миозина и тропонина I, отмечается большая вариабельность клинического проявления заболевания внутри одной семьи, сочетание нескольких фенотипов КМП и различный возраст манифестации заболевания. Суммируя все описанные случаи, можно отметить, что при мутациях генов саркомерных белков манифестация заболевания в виде РКМП чаще наблюдается в раннем детском возрасте.

### ***Синдром Нунана и LEOPARD-синдром***

Оба эти заболевания относятся к группе врожденных, частично фенотипически-перекрывающихся синдромов, возникающих вследствие мутаций генов, вовлеченных в RAS-MAPK каскад (PTPN11, BRAF, KRAS, MEK1\2). Помимо синдрома Нунана и LEOPARD-синдрома к ним относятся кардио-фацио-кожный синдром (CFC-синдром, синдром Костелло, нейрофиброматоз первого типа) (Sarkozy, 2008; van der Burgt, 2007). Синдрома Нунана носит аутосомно-доминантный характер и характеризуется типичным лицевым дисморфизмом, низким ростом и



врожденной патологией сердца. Частота синдрома составляет 1:1000-1:2500. В детстве фенотипические проявления синдрома Нунана достаточно типичны, но с возрастом лицевой дисморфизм сглаживается и диагноз становится менее очевидным. Для LEOPARD-синдрома характерным также является поражение кожи в виде кофейных пятен, дефекты проводящей системы сердца, глазной гипертелоризм, стеноз легочной артерии, аномалии гениталий, задержка развития и глухота (*Lentiginos*, *ECG*, *Ocular hypertelorism*, *Pulmonic stenosis*, *Abnormal genitalia*, *Retardation of growth*, *Deafness*). Наиболее часто при синдроме Нунана и LEOPARD-синдроме обнаруживаются мутации гена *RTPN11*, кодирующего тирозиновую фосфатазу SH-2. Этот фермент участвует во множестве сигнальных процессов, действии ростовых факторов и гормонов и играет важную роль в процессе эмбрионального развития. Поражение сердца наиболее часто заключается в развитии ГКМП с обструкцией, однако ***рестриктивный вариант ремоделирования миокарда и даже развитие эндокардиального фиброэластоза*** при этих синдромах также описаны (Russo, 2005).

### ***Болезнь Фабри***

Болезнь Фабри – врожденное генетически-обусловленное X-связанное заболевание вследствие дефекта синтеза лизосомного фермента  $\alpha$ -галактозидазы. Это приводит к накоплению гликофинголипидов в лизосомах эндотелиальных, гладкомышечных клеток, кардиомиоцитов и фибробластов. Развернутая клиническая симптоматика наблюдается у мужчин и проявляется в виде ангиокератом, акропарестезий, гипогидроза, поражении почек, сердца и центральной нервной системы. У женщин – носительниц патологического аллеля, заболевание может протекать только с поражением сердца или почек или же вообще не иметь клинических проявлений. Наиболее характерно поражение сердца по типу ГКМП (псевдогипертрофия) с массивным утолщением стенок левого желудочка за счет патологического накопления гликофинголипидов в кардиомиоцитах. Однако в ряде случаев поражение сердца может протекать по типу ***рестриктивной кардиомиопатии***. Характерной чертой в данном случае будет являться выраженное утолщение миокарда. Диагностические сложности могут возникать в случае гетерозиготного носительства у женщин, когда поражение сердца является единственным проявлением заболевания. Верифицировать диагноз помогает биопсия миокарда, а также снижение уровня  $\alpha$ -галактозидазы крови (Sachdev, Elliott, 2002).

## Приобретенные рестриктивные кардиомиопатии

### *Карциноид*

Карциноиды являются редким вариантом нейроэндокринных злокачественных новообразований, происходящих чаще всего из энтерохромаффинных клеток желудочно-кишечного тракта. Опухоль растет и развивается медленно, приводя к клинической симптоматике в виде карциноидного синдрома (диарея, бронхоспазм, покраснение лица в сочетании с чувством прилива) только после метастазирования в печень и достижения секретлируемыми опухолью вазоактивными субстанциями системного кровотока. Карциноидный синдром также может развиваться при первичных карциноидных опухолях яичника.

Патогенез карциноидного синдрома связан с воздействием серотонина. В сердце серотонин приводит к увеличению продукции TGF- $\beta$  и стимулирует синтез коллагена интерстициальными клетками. Особенно богата рецепторами к серотонину ткань клапанов и эндокарда, что и обуславливает ее преимущественное поражение при карциноидном синдроме. Морфологическим субстратом этого процесса являются карциноидные бляшки, которые образуются под эндокардом правых камер сердца и клапанов и состоят из гладкомышечных клеток, миофибробластов и эластических волокон.

Примерно в 20% случаев поражение сердца является первым признаком развития карциноидного синдрома. Наиболее часто поражаются правые камеры сердца, преимущественно трикуспидальный клапан и клапан легочной артерии. Это приводит к выраженной трикуспидальной недостаточности, стенозу легочной артерии и клинике правожелудочковой сердечной недостаточности с отечным синдромом. Однако описаны редкие случаи карциноидного синдрома с развитием *рестриктивной кардиомиопатии*, констриктивного или выпотного перикардита.

В организме человека серотонин метаболизируется до 5- гидроксининдолуксусной кислоты, поэтому определение ее уровня имеет диагностическое значение при карциноидном синдроме (Bhattacharyya, 2007).

### *Эндокардиальный фиброэластоз*

Эндокардиальный фиброэластоз является редким заболеванием сердца, заключающимся в диффузном утолщении эндокарда вследствие пролиферации фиброзно-эластической ткани с развитием значительной диастолической дисфункции. Во взрослой практике эндокардиальный

фиброэластоз встречается крайне редко, чаще наблюдается у новорожденных и детей первых лет жизни и имеет крайне неблагоприятный прогноз. Эндокардиальный фиброэластоз может выявляться при ультразвуковом исследовании плода, являясь в этом случае поводом для прерывания беременности. Выделяют первичный эндокардиальный фиброэластоз, не ассоциированный ни с какими другими врожденными аномалиями сердца, и вторичный эндокардиальный фиброэластоз, ассоциированный с аортальным стенозом, атрезией, коарктацией, дефектами перегородок или гипоплазией левого желудочка. Эндокардиальный фиброэластоз может также быть проявлением мукополисахаридоза или системного дефицита карнитина. В патогенезе эндокардиального фиброэластога обсуждаются такие факторы, как вирусная инфекция, в частности, вирус паротита, аутоиммунное поражение (анти-Ro/анти-La антитела матерей, больных ревматическими заболеваниями, проникающие через гематоплацентарный барьер и поражающие эндокард плода). Частота эндокардиального фиброэластога до 60-х годов прошлого века составляла 1: 5000 живорожденных, однако с введением тотальной вакцинации против эпидемического паротита она резко снизилась. Порядка 10% случаев являются семейными, и частота повторных случаев эндокардиальный фиброэластога при последующих беременностях составляет около 3-5%. Среди генетических причин эндокардиального фиброэластога известны мутации гена таффазина и тяжелых цепей  $\beta$ -миозина .

#### ***Поражение сердца при саркоидозе***

Саркоидоз является мультисистемным, гранулематозным заболеванием невыясненной этиологии. Морфологическим субстратом этого заболевания являются множественные неказеозные гранулемы, состоящие из мононуклеарных фагоцитов и Т-лимфоцитов, поражающие различные органы и ткани (легкие, кожа, глаза, лимфатические узлы, сердце, печень, селезенка). Поражение сердца при саркоидозе наблюдается примерно в 20-30% случаев, и его степень определяется локализацией и выраженностью гранулематозного процесса в сердце (гранулематозный миокардит). Чаще всего поражается миокард левого желудочка, реже межжелудочковой перегородки, еще реже правые отделы сердца, предсердия и перикард. Наиболее характерными проявлениями саркоидоза сердца являются нарушения проводимости (AV-блокады и блокады ножек пучка Гиса), желудочковые и реже предсердные нарушения ритма по механизму re-entry, а также дилатация камер сердца с развитием систолической и диастолической дисфункций. Частым осложнением является синдром внезапной смерти вследствие развития AV-блокад и

желудочковых нарушений ритма, являясь в 17% случаев первым проявлением саркоидоза сердца. Диастолическая дисфункция при саркоидозе сердца связана с нарушением расслабления миокарда вследствие инфильтрации и гранулематозного воспаления, однако развитие истинного **рестриктивного фенотипа** наблюдается редко. Редким проявлением саркоидоза сердца может являться выпотной перикардит, вплоть до развития тампонады перикарда, а также констриктивный перикардит.

Изолированный саркоидоз сердца или начало заболевания с поражения миокарда наблюдается крайне редко. Чаще саркоидоз сердца развивается на фоне уже имеющейся развернутой картины заболевания, что облегчает постановку диагноза с помощью ЭКГ, эхокардиографии и, наиболее рано и достоверно, с помощью МРТ. Биопсия сердца является высокоспецифичной при диагностике саркоидоза сердца, но имеет очень низкую чувствительность по причине локального характера поражения преимущественно левых отделов сердца (для биопсии сердца доступны, как правило, правые отделы) и в связи с этим применяется редко (Kim et al., 2009; Habersberger et al., 2008).

### ***Поражение сердца при склеродермии***

Вовлечение сердечно-сосудистой системы при системной склеродермии может проявляться поражением собственно миокарда, проводящей системы сердца или перикардитом. Дополнительными факторами, способствующими нарушению функции миокарда при склеродермии, являются легочная гипертензия и развитие почечного криза. Основным патогенетическим звеном при поражении сердца является миокардиальный склероз вследствие воспалительной реакции и микроваскулярной дисфункции, приводящей к ишемии. Развитие выраженной систолической дисфункции при системной склеродермии наблюдается редко и, как правило, в случаях, ассоциированных с явлениями миозита. Напротив, диастолическая дисфункция в сочетании с рестриктивным трансмитральным кровотоком и увеличением предсердий является частым симптомом при системной склеродермии, наблюдаясь, по различным данным, в 30-50% случаев. Факторами, предрасполагающими к развитию диастолической дисфункции, являются такие коморбидные состояния, как артериальная гипертензия, синдром сонного апноэ, гипертрофия левого желудочка и поражение почек. Развитие выраженного рестриктивного фенотипа при системной склеродермии является нечастым и может усугубляться фибринозным или выпотным перикардитом.

### ***Поражения сердца при гиперэозинофильных синдромах***

Гиперэозинофильный синдром определяется как устойчивая гиперэозинофилия ( $>1,500$  эозинофилов  $\times 10^6/L$  в течение более 6 месяцев) и признаки полиорганного поражения в отсутствие известных причин. Этот синдром может наблюдаться при множестве системных заболеваний, но наиболее часто он вызван миелопролиферативными заболеваниями (М-вариант) или аномальной гиперпродукцией эозинофилопоэтических цитотоксинов (IL-5) субпопуляцией Т-клеток (L-вариант). Определяющим моментом в поражении тканей и органов при гиперэозинофильных синдромах является инфильтрация и цитотоксическое воздействие эозинофилов с высвобождением из их гранул активных субстанций (катионный белок, эозинофильный нейротоксин, эозинофильная пероксидаза (Kahn et al., 2008)).

#### ***Эндокардит Леффлера***

Эозинофильный эндокардит Леффлера является одним из проявлений гиперэозинофильного синдрома с преимущественным поражением сердца и наблюдается примерно в 50-60% случаев этого заболевания. Синонимами эндокардита Леффлера могут являться эозинофильное поражение эндокарда и эозинофильный фибропластический эндокардит. Патогномоничными признаками являются утолщение эндокарда одного или обоих желудочков вследствие инфильтрации и дегрануляции эозинофилов с развитием воспалительного ответа и формированием массивных пристеночных тромбов. Вследствие утолщения и увеличения ригидности эндокарда, развивается типичный ***рестриктивный фенотип*** с повышением внутрижелудочкового давления, увеличением предсердий и развитием сердечной недостаточности. В редких случаях может происходить ремоделирование сердца с развитием дилатации и систолической дисфункции. Определяющим в лечении эндокардита Леффлера является снижение числа циркулирующих эозинофилов и терапия основного заболевания (преднизолон, иматиниб,  $\alpha$ -интерферон). Поскольку обратное развитие фиброзного поражения эндокарда невозможно, важным для прогноза заболевания является раннее начало терапии до развития выраженной необратимой рестрикции.

#### ***Синдром Чарга-Стросса***

Синдром Чарга-Стросса представляет собой некротизирующий гранулематозный васкулит мелких сосудов, ассоциированный с астмой и эозинофилией. Развитию полного синдрома в течение нескольких лет могут предшествовать астма и аллергический ринит. На поздних этапах заболевания вследствие некротизирующего эозинофильного васкулита

поражаются кожа (эритематозная и уртикарная сыпь, геморагии, изъязвления слизистой), легкие (кашель, легочные инфильтраты), нервная система (геморрагические инсульты, энцефалопатия, периферическая нейропатия) и гастроинтестинальный тракт (асцит, колит, диарея). Поражения сердца наблюдается в более 50% случаев в виде эндомикардиального фиброэластоза с **рестриктивным фенотипом**, миокардита и формирования пристеночных тромбов. Поражение сердца при синдроме Чарга-Стросса является одним из наиболее тяжелых осложнений и часто является причиной смерти. Так же как и в случае изолированного эндокардита Лефлера, ранняя диагностика поражения эндокарда и миокарда с помощью МРТ и эндомикардиальной биопсии является исключительно важной по причине невозможности обратного развития эндомикардиального фиброэластоза (Grau, 2008).

## Литература

Carcinoid heart disease / S. Bhattacharyya [et al.] // Circulation. – 2007. – Vol. 116. – P. 2860-2865.

Cardiac sarcoidosis / J.S. Kim [et al.] // Am. Heart J. – 2009. – Vol. 157. – P. 9-21.

Champion H.C. The heart in scleroderma / H.C. Champion // Rheum. Dis. Clin. North Am. – 2008. – Vol. 34. – P.181-90; viii.

Classification of the cardiomyopathies: a position statement from the European Society Of Cardiology Working Group on Myocardial and Pericardial Diseases / P. Elliott [et al.] // Eur. Heart J. – 2008. – Vol. 29. – P. 270-276.

Contemporary definitions and classification of the cardiomyopathies: an American Heart Association Scientific Statement from the Council on Clinical Cardiology, Heart Failure and Transplantation Committee; Quality of Care and Outcomes Research and Functional Genomics and Translational Biology Interdisciplinary Working Groups; and Council on Epidemiology and Prevention / B.J. Maron [et al.] // Circulation. – 2006. – Vol. 113. – P. 1807-1816.

Desmin accumulation restrictive cardiomyopathy and atrioventricular block associated with desmin gene defects / E.Arbustini [et al.] // Eur. J. Heart Fail. – 2006. – Vol. 8. – P.477-483.

Gambarin F.I. Pure restrictive cardiomyopathy associated with cardiac troponin I gene mutation: mismatch between the lack of hypertrophy and the

presence of disarray / Gambarin F.I., Tagliani M., Arbustini E. // *Heart*. – 2008. – Vol. 94. – P. 1257.

Grau R.G. Churg-Strauss syndrome: 2005-2008 update / R.G. Grau // *Curr. Rheumatol. Rep.* – 2008. – Vol. 10. – P. 453-458.

Habersberger J. Cardiac sarcoidosis / Habersberger J, Manins V, Taylor AJ. // *Intern. Med. J.* – 2008. – Vol. 38. – P. 270-277.

Hillsley R.E. Inherited restrictive cardiomyopathy in a 74-year-old woman: a case of Fabry's disease / R.E. Hillsley [et al.] // *Am. Heart J.* – 1995. – Vol. 129. – P. 199-202.

Idiopathic restrictive cardiomyopathy is part of the clinical expression of cardiac troponin I mutations / J. Mogensen [et al.] // *J. Clin. Invest.* – 2003. – Vol. 111. – P. 209-216.

Infantile restrictive cardiomyopathy resulting from a mutation in the cardiac troponin T gene / S.B. Peddy [et al.] // *Pediatrics*. – 2006. – Vol. 117. – P. 1830-1833.

Kahn J.E. Hypereosinophilic syndromes / J.E. Kahn, O. Bletry, L. Guillevin // *Best Pract. Res. Clin. Rheumatol.* – 2008. – Vol. 22. – P. 863-882.

Morphologic spectrum of primary restrictive cardiomyopathy / A. Angelini [et al.] // *Am. J. Cardiol.* – 1997. – Vol. 80. – P. 1046-1050.

Pediatric restrictive cardiomyopathy associated with a mutation in beta-myosin heavy chain / S.M. Ware [et al.] // *Clin. Genet.* – 2008. – Vol. 73. – P. 165-170.

Restrictive cardiomyopathy, atrioventricular block and mild to subclinical myopathy in patients with desmin-immunoreactive material deposits / E. Arbustini [et al.] // *J. Am. Coll. Cardiol.* – 1998. – Vol. 31. – P. 645-653.

Restrictive cardiomyopathy secondary to Fabry's disease / W.J. Cantor [et al.] // *Circulation*. – 1998. – Vol. 98. – P. 1457-1459.

Russo L.M. Idiopathic restrictive cardiomyopathy in children / L.M. Russo, S.A. Webber // *Heart*. – 2005. – Vol. 91. – P. 1199-1202.

Sachdev B. Isolated cardiac manifestations in Fabry disease: the UK experience / B. Sachdev, P.M. Elliott // *Acta Paediatr. Suppl.* – 2002. – Vol. 91. – P. 28-30.

Sarkozy A. Leopard syndrome / A. Sarkozy, M.C. Digilio, B. Dallapiccola // *Orphanet. J. Rare Dis.* – 2008. – Vol. 3. – P. 13.

van der Burgt I. Noonan syndrome / I. van der Burgt // *Orphanet. J. Rare Dis.* – 2007. – Vol. 2. – P. 4.

## Приложения

### *Приложение 1*

#### **Критерии постановки диагноза РКМП**

1. Эхокардиографические признаки – увеличение размеров предсердий при нормальных или почти нормальных размерах левого желудочка и его систолической функции.
2. Отсутствие значимого увеличения толщины стенок ЛЖ.
3. Отсутствие признаков констриктивного перикардита.
4. Увеличение конечно-диастолического давления в левом желудочке при катетеризации камер сердца.

### *Приложение 2*

#### **Основные механизмы снижения complaentности и увеличения «жесткости» ЛЖ**

- Нарушение расслабления миокарда на уровне саркомера вследствие мутаций белков (тропонин I, тропонин T, тяжелые цепи  $\beta$ - миозина) и белков цитоскелета.
- Нарушение расслабления миокарда вследствие инфильтрации (амилоидоз) и накопления (болезни накопления гликогена, болезнь Фабри, гемохроматоз).
- Нарушение расслабления миокарда вследствие патологии эндокарда (эозинофильный эндокардит Леффлера, эндокардиальный фиброэластоз).



**РКМП Семейные/Генетические**

*Подтип с известным генетическим дефектом*

Тропонин I  
Тропонин T  
Десмина  
 $\beta$ -миозин  
актин

Транстретин (Семейная амилоидная нейропатия)  
Вторичные в  
Гены RAS-MAPK каскада: PTPN11, KRAS (Синдром  
соответствие с  
Нунана, Leopard-Синдром)  
Американской  
 $\alpha$ -галактозидаза (болезнь Фабри)  
Классификацией  
Тафазин (Синдром Барта с эндокардиальным фиброэластозом)  
Дефекты белков-переносчиков карнитина

*Подтип с неизвестным генетическим дефектом*

Эндокардиальный фиброэластоз

**РКМП не семейные / не генетические**

*Известный причинный фактор*

AL-амилоидоз  
Карциноид  
Саркоидоз  
Склеродермия  
Фибропластические эндокардиты при гиперэозинофильных  
синдромах и синдром Чага-Стросса  
Эндокардиальный фиброэластоз у детей, рожденных от матерей с  
ревматическими заболеваниями  
Токсические воздействия (терапия хлороквиновыми препаратами,  
бусульфаном, антрациклинами)

*Идиопатические*

**Перечень диагностических тестов и процедур  
при обнаружении рестриктивного фенотипа**

*Обязательные лабораторные тесты*

- Электрофорез белков сыворотки с иммуноблотом для определения М-градиента (парапротеина).
- Электрофорез белков мочи и суточная экскреция к/л цепей с мочой.
- КФК (оценка ММ фракции).
- Иммунологические тесты для выявления склеродермии.
- Ферритин сыворотки.

*Обязательные диагностические процедуры*

- Осмотр невропатолога и электромиография.
- Тканевая доплер-эхокардиография и МРТ для исключения перикардита, а также саркоидоза, фиброэластоза.
- Биопсия подкожного жира с окраской Конго красным на амилоид и возможным последующим иммуногистохимическим окрашиванием (транстиретин, к/л цепи, АА-амилоид).
- Эндомиокардиальная биопсия (морфологическое, иммуногистохимическое и вирусологическое исследование).
- Тщательный сбор наследственного анамнеза и обследование родственников.

*Дополнительные лабораторные тесты и диагностические мероприятия*

- Пункция костного мозга.
- $\alpha$ -галактозидаза сыворотки.
- Экскреция 5-гидроксииндолауксусной кислоты с мочой.
- Биопсия мышц (морфологическое и иммуногистохимическое исследование).

## Классификация кардиомиопатий (WHO, 1995)

### *Первичные кардиомиопатии*

1. Дилатационная кардиомиопатия (ДКМП).
2. Гипертрофическая кардиомиопатия (ГКМП).
3. Рестриктивная кардиомиопатия (РКМП).
4. Аритмогенная дисплазия правого желудочка (АДПЖ).
5. Недифференцируемые кардиомиопатии.

### *Специфические кардиомиопатии (ассоциированные со специфическим системным или несистемным заболеванием)*

- Ишемическая КМП.
- Клапанная КМП.
- Гипертензивная КМП.
- Воспалительная (инфекционного и аутоиммунного генеза).
- Метаболическая (гипо/гипертиреоз, акромегалия, феохромоцитома, СД, болезни накопления, гемохроматоз, дефицит факторов питания, электролитный дисбаланс).
- КМП при системных заболеваниях соединительной ткани.
- КМП при нейромышечных заболеваниях.
- Токсические КМП.
- Послеродовая КМП.

Американская ассоциация сердца.

Февраль 2006 г.

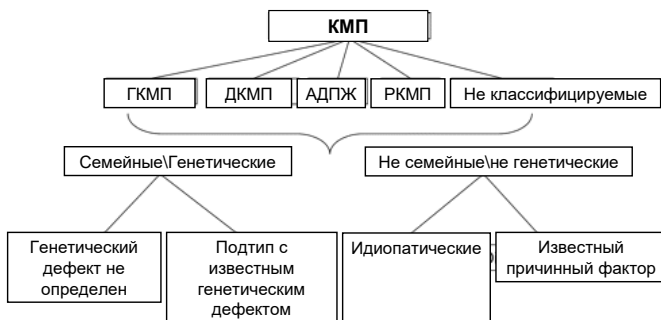
КМП – гетерогенная группа заболеваний миокарда, сопровождающихся его механической или электрической дисфункцией, часто (но не обязательно) сопровождающихся гипертрофией или дилатацией, возникающих вследствие различных причин, часто генетических. КМП являются либо заболеваниями собственно миокарда, либо составной частью системных заболеваний и часто приводят к смерти от сердечно-сосудистых причин. Из понятия КМП исключаются ранее существующие ишемическая, клапанная, гипертензивная КМП.

Рабочая группа европейского общества кардиологов ESC.

Октябрь 2007.

КМП – заболевание миокарда, сопровождающееся его структурными или функциональными изменениями при отсутствии ИБС, гипертензии, врожденных и приобретенных пороков сердца, способных вызвать наблюдаемые изменения миокарда.

Рабочая группа европейского общества кардиологов ESC. Расширенная классификация ВОЗ, Октябрь 2007.



## Не семейные\не генетические формы КМП

### ГКМП

Ожирение  
Дети матерей с СД  
Атлетическое  
сердце  
AL- Амилоидоз

### ДКМП

Миокардиты  
Алкогольные КМП  
Тахикардические КМП  
Эндокринные  
Нутритивные  
Вирусная персистенция  
Эозинофильные КМП

### РКМП

AL- Амилоидоз  
Склеродермия  
Эндомиокардиальный  
фиброз  
Нутритивные  
Метастатическое  
поражение  
Радиационное  
поражение  
Антрациклиновая КМП

### Не классифицируемые

Тако-Тсубо КМП