

Радикальная резекция опухоли с пластикой сосуда ксеноперикардом как часть комплексной терапии у пациента со вторым рецидивом нефробластомы. Описание клинического случая и обзор литературы

Н.Н. Гургенидзе, А.Н. Швецов, А.Н. Зайцева, А.А. Трушин, И.В. Казанцев, А.Г. Геворгян, А.Н. Ананьев, А.А. Захаренко, Ю.А. Пунанов, А.Д. Кулагин, Л.С. Зубаровская
 ФГБОУ ВО ПСПбГМУ им. акад. И.П. Павлова Минздрава России; Россия, 197022, Санкт-Петербург, ул. Рентгена, 12

Контактные данные: Нина Нодариевна Гургенидзе nina.n.gurgenidze@gmail.com

Несмотря на благоприятный прогноз у большинства больных с нефробластомой (НБ), существуют отдельные подгруппы, в которых результаты лечения значительно ниже, в частности пациенты с рецидивом заболевания группы сверхвысокого риска. Учитывая предлеченность, в этой группе особенно важна радикальность хирургической резекции опухоли.

В статье представлен клинический случай лечения пациента 9 лет, у которого развился 2-й рецидив НБ с вовлечением нижней полой вены. В рамках комплексной терапии выполнена радикальная резекция опухоли с удалением пораженного участка сосуда и его пластикой ксеноперикардом. При контрольном обследовании не выявлено данных за продолженный рост опухоли, имплант сохраняет состоятельность.

Данный клинический случай демонстрирует возможность успешной пластики крупного сосуда у ребенка для достижения необходимой радикальности хирургического вмешательства.

Ключевые слова: нефробластома, рецидив, хирургическое лечение, пластика сосудов, сосудистый имплант

Для цитирования: Гургенидзе Н.Н., Швецов А.Н., Зайцева А.Н., Трушин А.А., Казанцев И.В., Геворгян А.Г., Ананьев А.Н., Захаренко А.А., Пунанов Ю.А., Кулагин А.Д., Зубаровская Л.С. Радикальная резекция опухоли с пластикой сосуда ксеноперикардом как часть комплексной терапии у пациента со вторым рецидивом нефробластомы. Описание клинического случая и обзор литературы. *Российский журнал детской гематологии и онкологии* 2021;8(2):117–22.

A radical tumor resection and vascular plastic with xenopericardium as part of complex therapy in a patient with second relapse of nephroblastoma. Case report and literature review

N.N. Gurgenidze, A.N. Shvetsov, A.N. Zaytseva, A.A. Trushin, I.V. Kazantsev, A.G. Gevorgyan, A.N. Ananyev, A.A. Zakharenko, Yu.A. Punanov, A.D. Kulagin, L.S. Zubarovskaya

First Pavlov State Medical University of St. Petersburg, Ministry of Health of Russia; 12 Rentgena St., Saint Petersburg, 197022, Russia

In spite of a relatively good prognosis of most patients with nephroblastoma, there are some subgroups characterized by different unfavorable prognostic factors, in which the overall prognosis is much worse. In particular, this can be applied to patients with very high risk relapse. As in these cases the tumor is often resistant to most chemotherapy modalities, the quality of surgical control is of utmost importance.

We present a case of a 9-year-old patient with second local nephroblastoma relapse involving a large portion of inferior vena cava. During the course of complex therapy a radical surgical resection with vascular plastic by xenopericardium implant was performed. The follow-up, albeit short, yields no signs of disease progression or graft malfunction.

This case demonstrates the possibility of successful vascular plastic in a child with relapsed tumor. This method may allow more radical tumor resection.

Key words: nephroblastoma, relapse, surgery, vascular plastic, vascular implant

For citation: Gurgenidze N.N., Shvetsov A.N., Zaytseva A.N., Trushin A.A., Kazantsev I.V., Gevorgyan A.G., Ananyev A.N., Zakharenko A.A., Punanov Yu.A., Kulagin A.D., Zubarovskaya L.S. A radical tumor resection and vascular plastic with xenopericardium as part of complex therapy in a patient with second relapse of nephroblastoma. Case report and literature review. *Russian Journal of Pediatric Hematology and Oncology* 2021;8(2):117–22.

Информация об авторах

Н.Н. Гургенидзе: врач-детский хирург отделения хирургии НИИ ДОГиТ им. Р.М. Горбачевой ПСПбГМУ им. акад. И.П. Павлова, e-mail: nina.n.gurgenidze@gmail.com; <https://orcid.org/0000-0003-0516-9668>

А.Н. Швецов: заведующий отделением хирургии НИИ ДОГиТ им. Р.М. Горбачевой ПСПбГМУ им. акад. И.П. Павлова, e-mail: 9052557239@mail.ru; <https://orcid.org/0000-0001-7173-7673>

А.Н. Зайцева: врач-детский хирург отделения хирургии НИИ ДОГиТ им. Р.М. Горбачевой ПСПбГМУ им. акад. И.П. Павлова, e-mail: m.d.zaytseva@gmail.com; <https://orcid.org/0000-0001-5953-8938>

А.А. Трушин: врач-онколог, хирург, заведующий онкологическим отделением № 1 НИИ хирургии и неотложной медицины ПСПбГМУ им. акад. И.П. Павлова, e-mail: anton.trushin@rambler.ru; <https://orcid.org/0000-0003-3316-9956>

И.В. Казанцев: врач-детский онколог отделения трансплантации костного мозга для детей № 2 НИИ ДОГиТ им. Р.М. Горбачевой, ассистент кафедры гематологии, трансфузиологии и трансплантологии им. проф. Б.В. Афанасьева ПСПбГМУ им. акад. И.П. Павлова, e-mail: Ilya_Kazantsev@inbox.ru; <https://orcid.org/0000-0002-3818-6213>

А.Г. Геворгян: к.м.н., заведующая отделением трансплантации костного мозга для детей № 2 НИИ ДОГиТ им. Р.М. Горбачевой, доцент кафедры гематологии, трансфузиологии и трансплантологии им. проф. Б.В. Афанасьева ПСПбГМУ им. акад. И.П. Павлова, e-mail: asmikgevorgian@gmail.com; <https://orcid.org/0000-0003-2905-8209>

А.Н. Ананьев: врач-хирург, заведующий хирургическим отделением № 6 НИИ хирургии и неотложной медицины ПСПбГМУ им. акад. И.П. Павлова, e-mail: alananyev@yandex.ru

А.А. Захаренко: д.м.н., руководитель отдела онкохирургии НИИ хирургии и неотложной медицины ПСПбГМУ им. акад. И.П. Павлова, e-mail: 9516183@mail.ru; <https://orcid.org/0000-0002-8514-5377>

Ю.А. Пунанов: д.м.н., профессор кафедры гематологии, трансфузиологии и трансплантологии им. проф. Б.В. Афанасьева ПСПбГМУ им. акад. И.П. Павлова, e-mail: punanovyu55@yandex.ru; <https://orcid.org/0000-0002-0445-8452>

А.Д. Кулагин: д.м.н., директор НИИ ДОГиТ им. Р.М. Горбачевой, заведующий кафедрой гематологии, трансфузиологии и трансплантологии им. проф. Б.В. Афанасьева ПСПбГМУ им. акад. И.П. Павлова, e-mail: kulagingem@rambler.ru; <https://orcid.org/0000-0002-9589-4136>

Л.С. Зубаровская: д.м.н., заместитель директора по трансплантации, руководитель отдела детской онкологии, гематологии и трансплантологии НИИ ДОГиТ им. Р.М. Горбачевой, профессор кафедры гематологии, трансфузиологии и трансплантологии им. проф. Б.В. Афанасьева ПСПбГМУ им. акад. И.П. Павлова, e-mail: zubarovskaya_ls@mail.ru; <https://orcid.org/0000-0003-2594-7703>

Information about the authors

N.N. Gurgenzidze: Pediatric Surgeon Surgical Department Raisa Gorbacheva Memorial Research Institute of Children Oncology, Hematology and Transplantation at First Pavlov State Medical University of St. Petersburg, Ministry of Health of Russia, e-mail: nina.n.gurgenzidze@gmail.com; <https://orcid.org/0000-0003-0516-9668>

A.N. Shvetsov: Head of the Surgery Department of Raisa Gorbacheva Memorial Research Institute of Children Oncology, Hematology and Transplantation at First Pavlov State Medical University of St. Petersburg, Ministry of Health of Russia, e-mail: 9052557239@mail.ru; <https://orcid.org/0000-0001-7173-7673>

A.N. Zaytceva: Pediatric Surgeon Surgical Department of Raisa Gorbacheva Memorial Research Institute of Children Oncology, Hematology and Transplantation at First Pavlov State Medical University of St. Petersburg, Ministry of Health of Russia, e-mail: m.d.zaytceva@gmail.com; <https://orcid.org/0000-0001-5953-8938>

A.A. Trushin: Oncologist, Surgeon, Head of the 1st Oncology Department of Surgery and Emergency Medicine Institute at First Pavlov State Medical University of St. Petersburg, Ministry of Health of Russia, e-mail: anton.trushin@rambler.ru; <https://orcid.org/0000-0003-3316-9956>

I.V. Kazantsev: Pediatric Oncologist 2nd Pediatric Transplant Department of Raisa Gorbacheva Memorial Research Institute of Children Oncology, Hematology and Transplantation, Teaching Fellow for Hematology, Transfusiology and Transplantation Chair named after Professor B.V. Afanasyev at First Pavlov State Medical University of St. Petersburg, Ministry of Health of Russia, e-mail: Ilya_Kazantsev@inbox.ru; <https://orcid.org/0000-0002-3818-6213>

A.G. Gevorgyan: Cand. of Sci. (Med.), Head of the 2nd Pediatric Transplant Department of Raisa Gorbacheva Memorial Research Institute of Children Oncology, Hematology and Transplantation, Assistant Professor for Hematology, Transfusiology and Transplantation Chair named after Professor B.V. Afanasyev at First Pavlov State Medical University of St. Petersburg, Ministry of Health of Russia, e-mail: asmikgevorgian@gmail.com; <https://orcid.org/0000-0003-2905-8209>

A.N. Ananyev: Surgeon, Head of the 6th Surgical Department of Surgery and Emergency Medicine Institute at First Pavlov State Medical University of St. Petersburg, Ministry of Health of Russia, e-mail: alananyev@yandex.ru

A.A. Zakharenko: Dr. of Sci. (Med.), Head of the Oncology Department of Surgery and Emergency Medicine Institute at First Pavlov State Medical University of St. Petersburg, Ministry of Health of Russia, e-mail: 9516183@mail.ru; <https://orcid.org/0000-0002-8514-5377>

Yu.A. Puananov: Dr. of Sci. (Med.), Professor for Hematology, Transfusiology and Transplantation Chair named after Professor B.V. Afanasyev at First Pavlov State Medical University of St. Petersburg, Ministry of Health of Russia, e-mail: punanovyu55@yandex.ru; <https://orcid.org/0000-0002-0445-8452>

A.D. Kulagin: Dr. of Sci. (Med.), Director of Raisa Gorbacheva Memorial Research Institute of Children Oncology, Hematology and Transplantation, Head for Hematology, Transfusiology and Transplantation Chair named after Professor B.V. Afanasyev at First Pavlov State Medical University of St. Petersburg, Ministry of Health of Russia, e-mail: kulagingem@rambler.ru; <https://orcid.org/0000-0002-9589-4136>

L.S. Zubarovskaya: Dr. of Sci. (Med.), Deputy Director for Transplantation, Head of the Department of Pediatric Oncology, Hematology and Transplantation at Raisa Gorbacheva Memorial Research Institute of Children Oncology, Hematology and Transplantation, Professor for Hematology, Transfusiology and Transplantation Chair named after Professor B.V. Afanasyev at First Pavlov State Medical University of St. Petersburg, Ministry of Health of Russia, e-mail: zubarovskaya_ls@mail.ru; <https://orcid.org/0000-0003-2594-7703>

Вклад авторов

Н.Н. Гургендзидзе: разработка дизайна статьи, ведение больных, анализ научного материала, обзор публикаций по теме статьи, подготовка списка литературы, написание текста рукописи, составление резюме

А.Н. Швецов, А.Н. Зайцева, А.А. Трушин: разработка дизайна статьи, ведение больных

И.В. Казанцев: разработка дизайна статьи, ведение больных, обзор публикаций по теме статьи, подготовка списка литературы, написание текста рукописи

А.Г. Геворгян, А.А. Захаренко: ведение больных, разработка дизайна статьи, научное редактирование статьи

А.Н. Ананьев: ведение больных, научная редакция статьи

Ю.А. Пунанов, А.Д. Кулагин, Л.С. Зубаровская: разработка дизайна статьи, научное редактирование статьи

Authors' contributions

N.N. Gurgenzidze: article design development, patients' management, scientific data analysis, review of publications on the topic of the article, preparation of a list of references, writing the text of the article, composing a resume

A.N. Shvetsov, A.N. Zaytceva, A.A. Trushin: article design development, patients' management

I.V. Kazantsev: article design development, patients' management, review of publications on the topic of the article, preparation of a list of references, writing the text of the article

A.G. Gevorgyan, A.A. Zakharenko: patients' management, article design development, writing the text of the article

A.N. Ananyev: patients' management, writing the text of the article

Yu.A. Puananov, A.D. Kulagin, L.S. Zubarovskaya: article design development, writing the text of the article

Конфликт интересов. Авторы заявляют об отсутствии конфликта интересов. / **Conflict of interest.** The authors declare no conflict of interest.

Финансирование. Исследование проведено без спонсорской поддержки. / **Funding.** The study was performed without external funding.

Выражение признательности

Авторы выражают признательность профессору медицинского факультета и заведующему отделением детской онкологии и гематологии Университетской клиники Саарланда Норберту Графу за консультацию и помощь в определении тактики лечения пациента

Acknowledgements

The authors express their gratitude to Norbet Graf, Professor and Head of Pediatric Hematology and Oncology Department of Saarland University for sharing his knowledge and helping to choose an optimal treatment tactics in relapsed patient.

Введение

Около 5 % всех детских злокачественных новообразований приходится на опухоли почки и более 90 % из них представлены нефробластомой (НБ) [1]. Несмотря на то, что при использовании программ комплексной терапии, выживаемость пациентов с НБ достигает 90 %, существуют группы неблагоприятного прогноза, результаты в которых значительно хуже [2]. Следует также отметить, что прогноз при рецидиве НБ остается неблагоприятным и долгосрочная выживаемость варьирует от 10–15 % до 70–80 % в зависимости от наличия факторов риска и ранее проводимой терапии [3]. Противорецидивная терапия зависит от группы риска, к которой относится пациент, и может варьировать по интенсивности [4]. Общепринятой тактики при 2-м рецидиве и более не существует. Тем не менее в рамках существующей концепции противорецидивной терапии подчеркивается важность радикального удаления опухоли [3], которое может затрудняться рядом факторов, в том числе вовлечением магистральных сосудов, что при первичной опухоли фиксируется в 4–10 % случаев. Как правило, опухоль прорастает в просвет сосуда с формированием опухолевого тромба [5]. Внешнее сдавление и инфильтрация крупных сосудов описываются сравнительно редко [6], а при экстракции опухолевого тромба при НБ методы протезирования и пластики сосудов обычно не применяются [7]. То же можно сказать об использовании сосудистых имплантов, которые применяются у взрослых пациентов в случае вовлечения магистральных сосудов в опухоль и невозможности их выделения [8]. В детской хирургии этот метод достаточно редок, что в первую очередь связано с возможностью деформации сосуда у растущего ребенка [4].

Мы приводим клинический случай лечения пациента со 2-м ранним рецидивом НБ, у которого в рамках комплексной терапии выполнены радикальное удаление опухоли и пластика дефекта нижней полой вены (НПВ) с использованием ксеноперикарда.

Описание клинического случая

Пациент Р., 9 лет. При плановом медицинском осмотре в возрасте 7 лет у ребенка было выявлено образование. По данным компьютерной томографии (КТ) брюшной полости в проекции верхнего полюса правой почки определялось округлой формы образование, с четкими бугристыми контурами, размерами 80 × 73 × 52 мм, выходящее за границы капсулы почки и неоднородно накапливающее контрастное вещество. Данное образование вплотную прилежало к правому куполу диафрагмы и печени, смещая и деформируя ее. В просвете

правой почечной вены определялся опухолевый тромб, пролабирующий в НПВ и перекрывающий до 2/3 ее просвета. По данным КТ органов грудной клетки признаков поражения легких не выявлено. Предоперационная полихимиотерапия (ПХТ) не проводилась. Первым этапом выполнено хирургическое лечение. В ходе оперативного вмешательства при выделении опухоли, расположенной в верхнем полюсе правой почки, произошел ее разрыв. До этапа нефроуретерэктомии на НПВ ниже и выше почечных вен наложены зажимы, выполнено рассечение вены и удален опухолевый тромб с последующим ее ушиванием. По данным морфологического исследования удаленная опухоль соответствовала смешанному типу НБ и относилась к группе промежуточного риска. Лечение выполнялось по протоколу SIOP 2001 (AVD). После завершения ПХТ лучевая терапия (ЛТ) не проводилась.

Через 7 мес после завершения лечения при плановом ультразвуковом исследовании (УЗИ) органов брюшной полости выявлены объемные образования в ложе опухоли и воротах печени. По данным КТ объемное образование в воротах печени имело размеры 72 × 65 × 64 мм, а в ложе опухоли – 20 × 26 × 20 мм. Признаков поражения легких не обнаружено. Первичные гистологические препараты пересмотрены в референс-центре. Выявлены признаки диффузной анаплазии. Локальную стадию при пересмотре определить не удалось в связи с дефектами подготовки материала, а также отсутствием в протоколе операции подробных сведений о способе удаления тромба НПВ и маркировки краев его резекции. Проведено противорецидивное лечение по протоколу SIOP RTSG 2016 для группы ВВ. После первых 2 блоков ПХТ (ICE) в отделении трансплантации костного мозга для детей № 2 НИИ ДОГиТ им. Р.М. Горбачевой проведен забор стволовых клеток костного мозга, а после 3-го и 4-го курсов достигнута полная ремиссия и выполнена высокодозная консолидация с аутологичной трансплантацией гемопоэтических стволовых клеток. Рекомендована ЛТ на парааортальные области, которая, к сожалению, по месту жительства не была проведена.

Через 8 мес после завершения противорецидивной терапии при плановом обследовании по данным КТ выявлены признаки 2-го локального рецидива заболевания. В области удаленной правой почки определялось накапливающее контрастное вещество объемное образование размерами 16 × 12 мм, которое вплотную прилежало к НПВ, смещая и деформируя ее (рис. 1). Для дальнейшего лечения пациент вновь направлен в клинику НИИ ДОГиТ им. Р.М. Горбачевой. При определении тактики терапии проведена заочная консультация с руководителем протокола SIOP RTSG 2016, профессором Норбертом Графом. По результатам консультации принято реше-

ние о необходимости выполнения оперативного лечения с критерием R0-резекции опухоли. Выполнена лапаротомия, иссечение жировой клетчатки в ложе удаленной почки, выделение образования $3,0 \times 2,0$ см. Отмечался инвазивный рост опухоли в стенку НПВ в проекции рубца после тромбэктомии, полуциркулярно на $2/3$ диаметра вены. Проведена резекция стенки НПВ с опухолью, удаление визуализируемых лимфатических узлов (ЛУ), пластика дефекта НПВ с использованием ксеноперикарда (рис. 2). По данным морфологического исследования подтвержден рецидив НБ. Опухолевых клеток в краях резекции и признаков поражения ЛУ не выявлено. В послеоперационном периоде пациент находился в отделении интенсивной терапии в течение 2 сут. На 2-е сутки удален дренаж. С первых суток проводилось пероральное питание. Стабилизация показателя С-реактивного белка и лейкоцитоза отмечена на 3-и сутки. Швы сняты на 8-е сутки. При динамическом УЗИ на 3-и и 7-е сутки признаков тромбоза НПВ не выявлено, скорость кровотока удовлетворительная. В дальнейшем проведена ЛТ на правую половину брюшной полости и 5 циклов противорецидивной ПХТ на основе иринотекана. При рестадировании через 3 мес после оперативного вмешательства по данным КТ в ложе удаленной правой почки дополнительных образований и участков патологической фиксации контрастного препарата не определяется. НПВ полностью контрастируется, участков деформации не визуализируется (рис. 3).

Обсуждение

Данный клинический случай характеризуется рядом особенностей. Следует отметить отклонение от рекомендаций протокола в ходе первичного лечения. В первую очередь это отсутствие предоперационной химиотерапии, несмотря на исходную КТ-картину, характерную для НБ, и выявление КТ-признаков тромбоза НПВ. Сокращение объема опухолевого тромба, которое, как правило, наблюдается на фоне предоперационной ПХТ [5], и уменьшение размера

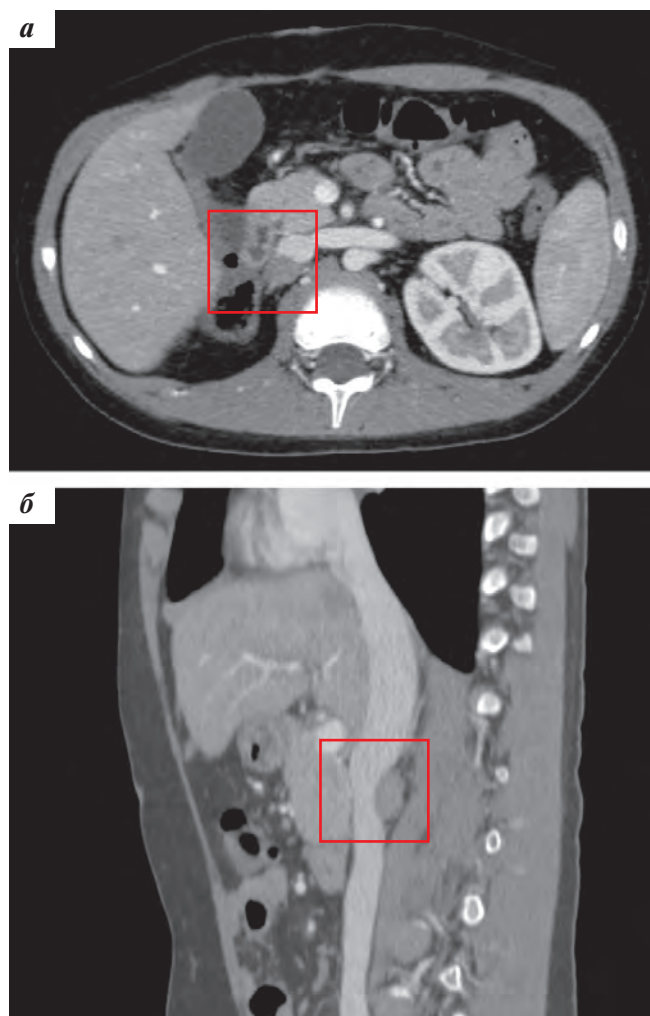


Рис. 1. КТ-картина на момент 2-го рецидива НБ: а – горизонтальная проекция; б – сагиттальная проекция

Fig. 1. CT scan at 2nd relapse: а – horizontal plane; б – sagittal plane

опухоли могли позволить выполнить более эффективное вмешательство, снизив риск локального рецидива и, возможно, избежать в последующем опухолевой инфильтрации рубца НПВ. В результате ошибочной

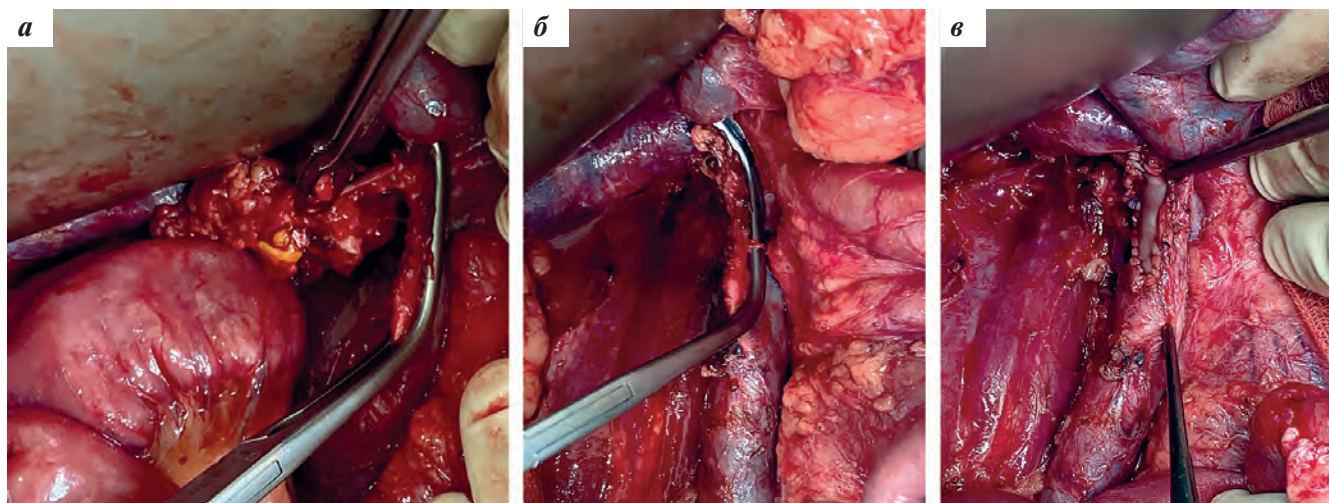


Рис. 2. Ход операции: а – выделение опухоли и определение краев резекции НПВ; б – резекция опухоли и стенки НПВ; в – пластика НПВ

Fig. 2. Operation course: а – tumor separation and planning of inferior vena cava resection margins; б – tumor resection with involved venous wall; в – inferior vena cava plastic

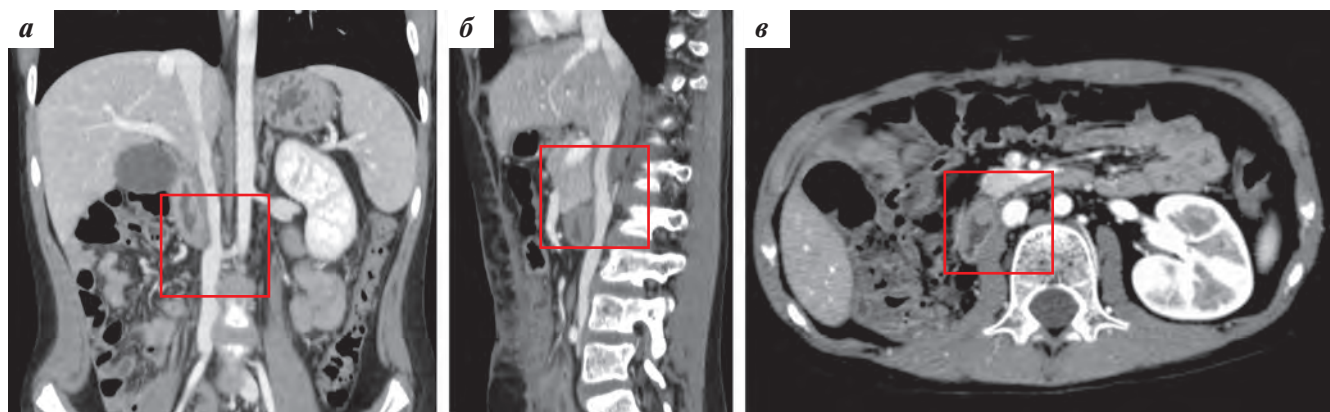


Рис. 3. Данные КТ через 3 мес после оперативного лечения в 3 проекциях: а – фронтальная; б – сагиттальная; в – горизонтальная

Fig. 3. CT scan data 3 months after surgery: а – frontal plane; б – sagittal plane; в – horizontal plane

морфологической стратификации пациент, исходно относившийся к группе высокого риска, получал программу терапии для группы среднего риска. Кроме того, не выполнена ЛТ, которая была показана в связи с исходной локальной стадией заболевания и интраоперационным разрывом опухоли. Учитывая многочисленные отклонения от стандарта лечения, возникли сложности при выборе тактики противорецидивной терапии. Несмотря на результаты пересмотра препаратов и неполное соответствие критериям группы ВВ [4], с учетом сравнительно высокой вероятности успеха системной терапии у «недолеченных» пациентов даже при неблагоприятном морфологическом варианте [3], было принято решение о проведении противорецидивной терапии по схеме ICE. После достижения ответа на терапию 2-й линии выполнена высокодозная химиотерапия, которая может быть эффективной в отдельных группах пациентов с рецидивом заболевания [9]. При 2-м рецидиве принято решение об использовании оставшихся потенциально эффективных методов лечения. В частности активность режимов химиотерапии на основе иринотекана продемонстрирована у ряда пациентов с рецидивом НБ [10], а сравнительно высокая эффективность ЛТ при первом локальном рецидиве исходно локализованной опухоли с диффузной анаплазией [11] оправдывала применение данного метода при 2-м локальном рецидиве. Особенно важным условием потенциального успеха этих методов у предлеченного пациента была радикальность хирургической резекции опухоли [3], которая затруднялась вовлечением стенки НПВ в зоне ранее выполнявшегося оперативного вмешательства.

Существует сравнительно мало литературных данных об использовании методов реконструкции сосудов с использованием имплантов у детей. Большинство материалов представлено единичными клиническими случаями. Кроме того, крайне редко описывается использование данного метода у пациентов с НБ, что обусловлено как особенностями поражения сосудов, так и тем, что данное заболева-

ние чаще встречается у детей младше 4 лет [1], что затрудняет применение имплантов. Описана серия из 4 клинических случаев, в рамках которой использована пластика НПВ с применением политетрафторэтиленовых имплантов у детей с забрюшинными опухолями, охватывающими НПВ [12]. Ребенку в возрасте 15 месяцев выполнена реконструкция политетрафторэтиленовым имплантом НПВ, период наблюдения составил 43 мес, при исследованиях сосудов в динамике признаков тромбоза, снижения кровотока в зоне имплантации не определялось. Вторым ребенком в возрасте 11 лет с использованием того же материала при пластике уже с менее благоприятным прогнозом, через 45 дней выявлены признаки тромбоза, которые устранили, проведя успешную реимплантацию вены. Также в статье описывается сложный случай 2-летнего ребенка с реконструкцией НПВ политетрафторэтиленовым имплантом с проведением аутотрансплантации правой почки и реимплантацией левой почечной вены. Интересно, что период наблюдения последнего пациента составил 5 лет, в течение которого осложнений не отмечено. Кроме того, описаны отдельные клинические случаи успешной реконструкции вен с использованием аллогенного венозного трансплантата от отца или собственной вены [13], а при трансплантации печени по поводу неоперабельной гепатобластомы успешно выполнялась пластика НПВ донорскими венами [14]. Таким образом, с учетом возраста ребенка нам представляется оправданной стратегия с использованием ксеноперикарда для пластики вены, которая может рассматриваться как альтернатива другим методам пластики.

Заключение

Рассмотренный клинический случай демонстрирует возможность применения методов пластики сосудов в целях достижения необходимой радикальности хирургического лечения при резекциях опухоли, доступ к которым затруднен вследствие их связи с сосудами.

ЛИТЕРАТУРА / REFERENCES

- Nakata K., Colombet M., Stiller C.A., Pritchard-Jones K., Steliarova-Foucher E., IICC-3 Contributors. Incidence of childhood renal tumors: An international population-based study. *Int J Cancer* 2020;147(12):3313–27. doi: 10.1002/ijc.33147.
- Hol J.A., Lopez-Yurda M.I., Van Tinteren H., Van Grotel M., Godzinski J., Vujanic G., Oldenburger F., De Camargo B., Ramirez-Villar L., Bergeron C., Pritchard-Jones K., Graf N., van den Heuvel-Eibrink M.M. Prognostic significance of age in 5631 patients with Wilms tumour prospectively registered in International Society of Paediatric Oncology (SIOP) 93-01 and 2001. *PLoS One* 2019;14(8):e0221373. doi: 10.1371/journal.pone.0221373.
- Spreafico F., Pritchard-Jones K., Malogolowkin M.H., Bergeron C., Hale J., de Kraker J., Dallorso S., Acha T., de Camargo B., Dome J., Graf N. Treatment of relapsed Wilms tumors: lessons learned. *Expert Rev Anticancer Ther* 2009;9(12):1807–15. doi: 10.1586/era.09.159.
- van den Heuvel-Eibrink M.M., Hol J.A., Pritchard-Jones K., van Tinteren H., Furtwängler R., Verschuur A.C., Vujanic G.M., Leuschner I., Brok J., Rube C., Smets A.M., Janssens G.O., Godzinski J., Ramirez-Villar L., de Camargo B., Segers H., Collini P., Gessler M., Bergeron C., Spreafico F., Graf N., International Society of Pediatric Oncology – Renal Tumour Study Group (SIOP-RTSG). Position paper: Rationale for the treatment of Wilms tumour in the UMBRELLA SIOP-RTSG 2016 protocol. *Nat Rev Urol* 2017;14(12):743–52. doi: 10.1038/nrurol.2017.163.
- Elayadi M., Hammad M., Sallam K., Ahmed G., Ahmed S., Ibrahim A., Refaat A., Elkinaai N., Younes A., Graf N., Zekri W. Management and outcome of pediatric Wilms tumor with malignant inferior Vena cava thrombus: largest cohort of single-center experience. *Int J Clin Oncol* 2020;25(7):1425–31. doi: 10.1007/s10147-020-01667-0.
- Modi S., Tiang K.W., Inglis P., Collins S. Adult Wilms' Tumour: Case Report and Review of Literature. *J Kidney Cancer VHL* 2016;3(2):1–7. doi: 10.15586/jkcvhl.2016.52.
- Казанцев А.П., Рубанский М.А., Рубанская М.В., Керимов П.А., Капкова О.А., Рыбакова Д.В., Бойченко Е.И., Хижников А.В. Опыт одномоментных операций при билатеральной нефробластоме у детей. *Онкоурология* 2015;11(1):26–9. doi: 10.17650/1726-9776-2015-1-26-29. [Kazantsev A.P., Rubansky M.A., Rubanskaya M.V., Kerimov P.A., Kapkova O.A., Rybakova D.V., Boychenko E.I., Khizhnikov A.V. Experience of simultaneous operations for bilateral nephroblastoma in children. *Onkourologiya = Oncourology* 2015;11(1):26–9. (In Russ.)].
- Etkin Y., Foley P.J., Wang G.J., Guzzo T.J., Roses R.E., Fraker D.L., Drebin J.A., Jackson B.M. Successful venous repair and reconstruction for oncologic resections. *J Vasc Surg Venous Lymphat Disord* 2016;4(1):57–63. doi: 10.1016/j.jvsv.2015.05.003.
- Spreafico F., Dalissier A., Pötschger U., Locatelli F., Michon J.M., Peters C., Bader P., Bisogno G., Yeomanson D., Willasch A., van den Heuvel-Eibrink M., Graf N., Dallorso S., EBMT Paediatric Diseases Working Party. High dose chemotherapy and autologous hematopoietic cell transplantation for Wilms tumor: a study of the European Society for Blood and Marrow Transplantation. *Bone Marrow Transplant* 2020;55(2):376–83. doi: 10.1038/st41409-019-0661-7.
- Daw N.C., Chi Y.Y., Kalapurakal J.L., Kim Y., Hoffer F.A., Geller J.I., Perlman E.J., Ehrlich P.F., Mullen E.A., Warwick A.B., Grundy P.E., Paulino A.C., Gratias E., Ward D., Anderson J.R., Khanna G., Tornwall B., Frnandez C.V., Dome J.S., AREN0321 Study Committee. Activity of Vincristine and Irinotecan in Diffuse Anaplastic Wilms Tumor and Therapy Outcomes of Stage II to IV Disease: Results of the Children's Oncology Group AREN0321 Study. *J Clin Oncol* 2020;38(14):1558–68. doi: 10.1200/JCO.19.01265.
- Fajardo R.D., van den Heuvel-Eibrink M.M., van Tinteren H., Spreafico F., Acha T., Bergeron C., de Camargo B., Oldenburger F., Rube C., Oue T., Vokuhl C., de Krijger R.R., Vujanic G., Sebire N., Coulomb-L'Hermine A., Collini P., Gandola L., Pritchard-Jones K., Graf N., Janssens G.O., van Grotel M. Is radiotherapy required in first-line treatment of stage I diffuse anaplastic Wilms tumor? A report of SIOP-RTSG, AIEOP, JWITS, and UKCCSG. *Pediatr Blood Cancer* 2020;67(2):e28039. doi: 10.1002/pbc.28039.
- Grimaldi C., Bertocchini A., Crocoli A., de Ville de Goyet J., Castellano A., Serra A., Spada M., Inserra A. Caval replacement strategy in pediatric retroperitoneal tumors encasing the vena cava: a single-center experience and review of literature. *J Pediatr Surg* 2018;54(3):557–61. doi: 10.1016/j.jpedsurg.2018.06.008.
- Qureshi S.S., Suresh M., Dhahreshwar J., Smriti V. Limb sparing surgery with vascular reconstruction for nonrhabdomyosarcoma soft tissue sarcoma in infants: A novel solution using allogenic vein graft from the parent. *J Pediatr Surg* 2020;55(8):1673–6. doi: 10.1016/j.jpedsurg.2020.03.029.
- Hort A., Karpelowsky J., Shun A., Thomas G. Use of a donor iliac vein graft for reconstruction of the inferior vena cava in liver transplantation for hepatoblastoma with caval extension. *Pediatr Transplant* 2019;23(4):e13409. doi: 10.1111/ptr.13409.

Статья поступила в редакцию: 25.04.2021. Принята в печать: 24.05.2021.

Article was received by the editorial staff: 25.04.2021. Accepted for publication: 24.05.2021.